This is a digital copy of a book that was preserved for generations on library shelves before it was carefully scanned by Google as part of a project to make the world's books discoverable online.

It has survived long enough for the copyright to expire and the book to enter the public domain. A public domain book is one that was never subject to copyright or whose legal copyright term has expired. Whether a book is in the public domain may vary country to country. Public domain books are our gateways to the past, representing a wealth of history, culture and knowledge that's often difficult to discover.

Marks, notations and other marginalia present in the original volume will appear in this file - a reminder of this book's long journey from the publisher to a library and finally to you.

Usage guidelines

Google is proud to partner with libraries to digitize public domain materials and make them widely accessible. Public domain books belong to the public and we are merely their custodians. Nevertheless, this work is expensive, so in order to keep providing this resource, we have taken steps to prevent abuse by commercial parties, including placing technical restrictions on automated querying.

We also ask that you:

+ *Make non-commercial use of the files* We designed Google Book Search for use by individuals, and we request that you use these files for personal, non-commercial purposes.

+ *Refrain from automated querying* Do not send automated queries of any sort to Google's system: If you are conducting research on machine translation, optical character recognition or other areas where access to a large amount of text is helpful, please contact us. We encourage the use of public domain materials for these purposes and may be able to help.

+ *Maintain attribution* The Google "watermark" you see on each file is essential for informing people about this project and helping them find additional materials through Google Book Search. Please do not remove it.

+ *Keep it legal* Whatever your use, remember that you are responsible for ensuring that what you are doing is legal. Do not assume that just because we believe a book is in the public domain for users in the United States, that the work is also in the public domain for users in other countries. Whether a book is still in copyright varies from country to country, and we can't offer guidance on whether any specific use of any specific book is allowed. Please do not assume that a book's appearance in Google Book Search means it can be used in any manner anywhere in the world. Copyright infringement liability can be quite severe.

About Google Book Search

Google's mission is to organize the world's information and to make it universally accessible and useful. Google Book Search helps readers discover the world's books while helping authors and publishers reach new audiences. You can search through the full text of this book on the web at `http://books.google.com/`

Über dieses Buch

Dies ist ein digitales Exemplar eines Buches, das seit Generationen in den Regalen der Bibliotheken aufbewahrt wurde, bevor es von Google im Rahmen eines Projekts, mit dem die Bücher dieser Welt online verfügbar gemacht werden sollen, sorgfältig gescannt wurde.

Das Buch hat das Urheberrecht überdauert und kann nun öffentlich zugänglich gemacht werden. Ein öffentlich zugängliches Buch ist ein Buch, das niemals Urheberrechten unterlag oder bei dem die Schutzfrist des Urheberrechts abgelaufen ist. Ob ein Buch öffentlich zugänglich ist, kann von Land zu Land unterschiedlich sein. Öffentlich zugängliche Bücher sind unser Tor zur Vergangenheit und stellen ein geschichtliches, kulturelles und wissenschaftliches Vermögen dar, das häufig nur schwierig zu entdecken ist.

Gebrauchsspuren, Anmerkungen und andere Randbemerkungen, die im Originalband enthalten sind, finden sich auch in dieser Datei – eine Erinnerung an die lange Reise, die das Buch vom Verleger zu einer Bibliothek und weiter zu Ihnen hinter sich gebracht hat.

Nutzungsrichtlinien

Google ist stolz, mit Bibliotheken in partnerschaftlicher Zusammenarbeit öffentlich zugängliches Material zu digitalisieren und einer breiten Masse zugänglich zu machen. Öffentlich zugängliche Bücher gehören der Öffentlichkeit, und wir sind nur ihre Hüter. Nichtsdestotrotz ist diese Arbeit kostspielig. Um diese Ressource weiterhin zur Verfügung stellen zu können, haben wir Schritte unternommen, um den Missbrauch durch kommerzielle Parteien zu verhindern. Dazu gehören technische Einschränkungen für automatisierte Abfragen.

Wir bitten Sie um Einhaltung folgender Richtlinien:

+ *Nutzung der Dateien zu nichtkommerziellen Zwecken* Wir haben Google Buchsuche für Endanwender konzipiert und möchten, dass Sie diese Dateien nur für persönliche, nichtkommerzielle Zwecke verwenden.

+ *Keine automatisierten Abfragen* Senden Sie keine automatisierten Abfragen irgendwelcher Art an das Google-System. Wenn Sie Recherchen über maschinelle Übersetzung, optische Zeichenerkennung oder andere Bereiche durchführen, in denen der Zugang zu Text in großen Mengen nützlich ist, wenden Sie sich bitte an uns. Wir fördern die Nutzung des öffentlich zugänglichen Materials für diese Zwecke und können Ihnen unter Umständen helfen.

+ *Beibehaltung von Google-Markenelementen* Das "Wasserzeichen" von Google, das Sie in jeder Datei finden, ist wichtig zur Information über dieses Projekt und hilft den Anwendern weiteres Material über Google Buchsuche zu finden. Bitte entfernen Sie das Wasserzeichen nicht.

+ *Bewegen Sie sich innerhalb der Legalität* Unabhängig von Ihrem Verwendungszweck müssen Sie sich Ihrer Verantwortung bewusst sein, sicherzustellen, dass Ihre Nutzung legal ist. Gehen Sie nicht davon aus, dass ein Buch, das nach unserem Dafürhalten für Nutzer in den USA öffentlich zugänglich ist, auch für Nutzer in anderen Ländern öffentlich zugänglich ist. Ob ein Buch noch dem Urheberrecht unterliegt, ist von Land zu Land verschieden. Wir können keine Beratung leisten, ob eine bestimmte Nutzung eines bestimmten Buches gesetzlich zulässig ist. Gehen Sie nicht davon aus, dass das Erscheinen eines Buchs in Google Buchsuche bedeutet, dass es in jeder Form und überall auf der Welt verwendet werden kann. Eine Urheberrechtsverletzung kann schwerwiegende Folgen haben.

Über Google Buchsuche

Das Ziel von Google besteht darin, die weltweiten Informationen zu organisieren und allgemein nutzbar und zugänglich zu machen. Google Buchsuche hilft Lesern dabei, die Bücher dieser Welt zu entdecken, und unterstützt Autoren und Verleger dabei, neue Zielgruppen zu erreichen. Den gesamten Buchtext können Sie im Internet unter `http://books.google.com` durchsuchen.

LANE MEDICAL LIBRARY STANFORD
2 45 0061 3214

LANE

MEDICAL LIBRARY

LEVI COOPER LANE FUND

The New York Academy of Medicine.

By Dr G. M. Lefferts

of N.Y. City Jan 1893



LANE

MEDICAL LIBRARY

SEAL OF THE LELAND STANFORD JUNIOR UNIVERSITY
SEMPER VIRENS
1885

LEVI COOPER LANE FUND

PRESENTED TO

The New York Academy of Medicine.

HOMINE EGOS ACCEPTABIS DANDO LUTEM
N.E.A.M.
MDCCCLXIX
UNA FIDES ALTARE COMMUNE.

By Dr G. M. Lefferts

Of Nef. City Jan 1893

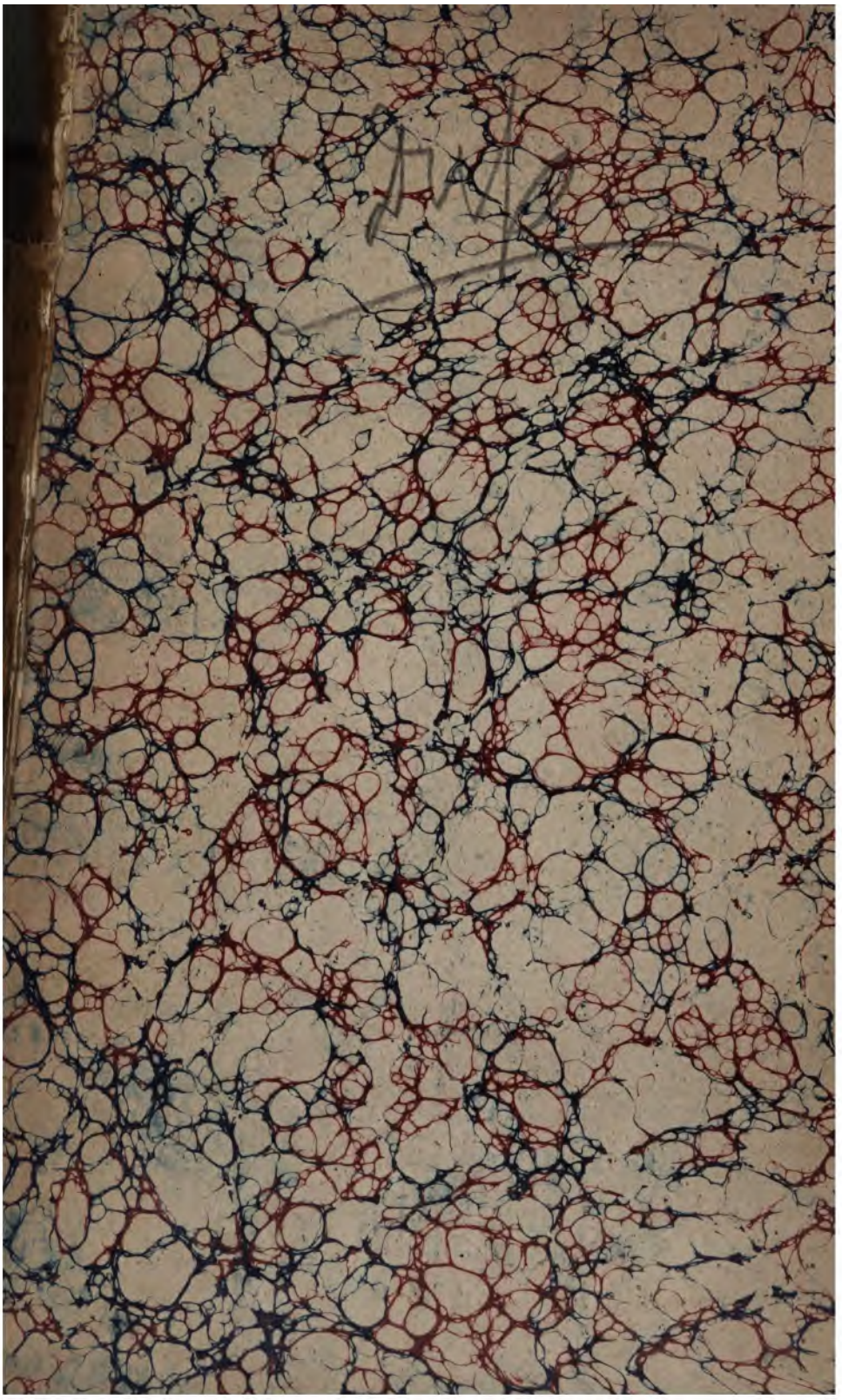

George M. Lefferts.
Vienna. Jany 1873.

DIE BELEUCHTUNGSBILDER

DES

TROMMELFELLS

IM

GESUNDEN UND KRANKEN ZUSTANDE.

LANE LIBRARY

KLINISCHE BEITRÄGE ZUR ERKENNTNISS UND BEHANDLUNG
DER OHREN-KRANKHEITEN

VON

ADAM POLITZER
MED. UND CHIR. DOCTOR, PRACT. ARZT,
DOCENT DER OHREN-HEILKUNDE AN DER WIENER UNIVERSITÄT; K. K. ARMEN-OHRENARZT DER STADT WIEN; MITGLIED DER K. K. GESELLSCHAFT DER ÄRZTE IN WIEN, CORRESPONDIRENDES MITGLIED DER PHYSIKALISCH-MEDICINISCHEN GESELLSCHAFT IN WÜRZBURG UND DER KAIS. ACADEMIE DER WISSENSCHAFTEN IN RIO DE JANEIRO.

MIT 24 CHROMOLITHOGR. TROMMELFELL-BILDERN UND 13 IN DEN TEXT GEDRUCKTEN HOLZSCHNITTEN.

LANE MEDICAL LIBRARY
15766
SAN FRANCISCO

WIEN, 1865.
WILHELM BRAUMÜLLER
K. K. HOFBUCHHÄNDLER.

Ka

LANE LIBRARY

P76
1865

MEINEN LEHRERN

AN DER

WIENER UNIVERSITÄT

HOCHACHTUNGSVOLL GEWIDMET.

Inhalt.

Seite

Einleitung 1
Anatomie des Trommelfells 6
Mikroskopische Anatomie desselben 8
Inspection des Trommelfells 13
Farbe des Trommelfells 19
Glanz. Lichtkegel 22
Neigung der Membran 26
Wölbung derselben 27
Anomalien der Durchsichtigkeit und Farbe des Trommelfells 30
Totale Trübungen 32
Trübungen der Epidermisschichte 33
Trübungen der Dermoidschichte 36
Trübungen der *Substantia propria* 45
Trübungen der Schleimhautschichte 49
Partielle Trübungen 51
Kalkablagerungen 52
Sehnige Trübungen 59
Randtrübungen 61
Anomalien des Zusammenhanges und der Wölbung des Trommelfells 64
Entstehung der Perforationen 65
Localität der Perforationen 67
Grösse der Perforationen 68
Form derselben 69
Verhältnisse der Knöchelchen und des Promontoriums bei Trommelfellperforationen 75
Rupturen 83
Functionsstörungen bei Trommelfellperforationen 83
Heilungsprocesse der Trommelfellperforationen 84
Heilung durch Regeneration der Membran 86

Seite

Behandlung des chronischen Trommelhöhlencatarrhs 91
Heilung durch Narbenbildung 92
Heilung und Verwachsung mit dem Promontorium 99
Heilung mit Ueberhäutung und Persistenz der Lücke 113
Behandlung des eitrigen Trommelhöhlencatarrhs 114
Loslösung des Hammergriffs vom Trommelfell 117
Fractur des Hammergriffs 119
Verwachsung des Trommelfells mit dem Steigbügel 120
Seltene Befunde 122
Anomalien der Wölbung des Trommelfells 123
Schwellungen am Trommelfelle 124
Abscesse am Trommelfelle 125
Granulationen am Trommelfelle 126
Herniöse Vorwölbungen am Trommelfelle 129
Einziehungen am Trommelfelle 130
Periphere Knickung desselben 133
Bewegungserscheinungen am Trommelfelle 135
Beim Valsalvaischen Versuch 136
Während des Schlingactes 137
Während der Respiration 139
Pulsationen am Trommelfelle 139

Druckfehler.

Seite	7,	Zeile	12,	statt:	v. Tröltsch	— v. Tröltsch's.
,,	13,	,,	16,	,,	Kramer'sche	— Itard'sche.
,,	15,	,,	21,	von oben,	statt:	erlangt — erlangte.
,,	22,	,,	3,	von unten,	,,	Beschaffenheit — Durchgängigkeit.
,,	38,	,,	8,	,, ,,	,,	anastomisiren — anastomosiren.
,,	50,	,,	14,	von oben,	,,	gestrichelt — gestichelt.
,,	86,	,,	13,	,, ,,	,,	missfarbiges — missfärbiges.
,,	98,	,,	7,	,, ,,	,,	parellel — parallel.
,,	130,	,,	8,	von unten,	,,	Gehörganges — Gehörorganes.

EINLEITUNG.

Indem wir hiemit eine Reihe von Beleuchtungsbildern des Trommelfells der Oeffentlichkeit übergeben, legen wir besonderes Gewicht auf das angestrebte Ziel dem praktischen Arzte die Auffassung der nachweisbaren materiellen Veränderungen am Trommelfelle bei der Untersuchung von Ohrenkranken wesentlich zu erleichtern.

Ein Vergleich der am untersuchten Objecte wahrgenommenen Erscheinungen mit den gebotenen Zeichnungen wird sichere Anhaltspunkte zur Unterscheidung einer etwa vorhandenen Anomalie bieten, und die beigegebene Erläuterung der Bilder ein richtiges Verständniss des gewonnenen Befundes anbahnen.

Die Bedeutung dieser Beleuchtungsbilder wird sofort klar, wenn man in Erwägung zieht, welche Stützpunkte die Inspection des Trommelfells, gegenüber den anderweitigen minder verlässlichen Merkmalen für die Präcisirung einer Diagnose überhaupt bieten kann.

Die ausgedehnte Verwerthung der Inspection für die Diagnostik ist eine Errungenschaft der neuesten Zeit. Ihre Wichtigkeit lässt sich bei den Fortschritten der neuern Ohrenheilkunde schon darum nicht verkennen, weil sie das ehedem ungewöhnlich weite Gebiet der nervösen Schwerhörigkeit nicht unerheblich beengte. Sie hat gestützt

auf die Forschungen der pathologischen Anatomie, durch Nachweis wichtiger Veränderungen am Trommelfelle, in einer beträchtlichen Reihe von Fällen, die Erkenntniss des Krankheitsprocesses wesentlich gefördert.

In dieser Richtung verdanken wir die gründliche Beurtheilung der am Trommelfelle wahrnehmbaren Veränderungen zunächst den bahnbrechenden Arbeiten Joseph Toynbee's. Nächst ihm hat Vilde, gestützt auf zahlreiche Beobachtungen an Ohrenkranken, auf die bisher zu wenig beachteten feinern pathologischen Veränderungen am Trommelfelle hingewiesen. Die wichtigsten Ergebnisse auf diesem Gebiete indess lieferten die gründlichen Untersuchungen von Tröltsch's. Er verglich seine an Kranken vermittelst einer wesentlich verbesserten Untersuchungsmethode, gemachten Beobachtungen, mit den entsprechenden Leichenbefunden, und zeigte aus dem Einklange zwischen vermutheter und nachgewiesener Krankheitsursache, wie glänzend sich die Besichtigung des Trommelfells für die Beurtheilung der pathologischen Processe im Gehörorgane verwenden lasse.

Von der Wichtigkeit des Gegenstandes, nach den erwähnten trefflichen Leistungen vollends durchdrungen, wendete ich mich dessen Studium mit besonderer Theilnahme zu, um so mehr als mir das reiche Materiale der Kliniken und mehrerer Abtheilungen des allgemeinen Krankenhauses, sowie der grossen Versorgungshäuser zu Gebote stand. Und da meiner Ansicht nach, die diagnostische Bedeutung eines Trommelfellbefundes nur durch den Leichenbefund genauer controllirt und begründet werden kann, so habe ich namentlich jene Fälle, bei denen eine Section in naher Aussicht stand, mit besonderer Genauigkeit verzeichnet. Die ansehnliche Anzahl dieser Sectionen, eröffnete mir eine Reihe bisher wenig berücksichtigter Erscheinungen, welche als diagnostische Anhaltspunkte eine

weitere Beachtung für sich in Anspruch zu nehmen berechtigt sind.

Die genaue Untersuchung des Trommelfells ist für eine vollkommene, erschöpfende Diagnose unerlässlich. Das Trommelfell steht in Folge seines anatomischen Baues in sehr enger Beziehung zu den Erkrankungen des äussern und mittlern Ohres. Die Auskleidung des äussern Gehörganges, welche die äussere, die der Paukenhöhle, welche die innere Fläche des Trommelfells überzieht, wird etwaige ursprünglich ihr zukommende krankhafte Veränderungen auf das Trommelfell fortpflanzen, und dieselbe zum Sitze der Erscheinungen machen, welche uns durch die Besichtigung anschaulich gemacht, einen Schluss auf den Zustand der äussern und mittlern Gehörsphäre gestatten. Die Erkrankungen dieser geben die häufigste Grundursache für die Functionsstörungen im Gehörapparate überhaupt ab, hinwiederum sind diese Affectionen oft mit Veränderungen am Trommelfelle verbunden, so dass bei der grössern Zahl der Gehörkranken auch Anomalien am Trommelfelle vorhanden sind.

Wer jedoch eine grosse Anzahl Normalhörender untersucht hat, wird durch wiederholte untrügliche Wahrnehmung die Ueberzeugung gewonnen haben, dass in vielen Fällen am Trommelfelle Veränderungen nachzuweisen sind, denen durchaus keine Störung in der Gehörfunction entspricht. Diese Veränderungen können ebenso die Folgen eines in früherer Zeit mit völliger Heilung abgelaufenen Krankheitsprocesses sein, als auch manchmal auf angeborne Bildungsanomalien zurückgeführt werden. Umgekehrt zeigt die Erfahrung, dass in andern Fällen bei ziemlich hochgradiger Schwerhörigkeit das Trommelfell nicht die geringste Abweichung von der Norm darbietet.

Ein solch' negativer Befund kann natürlich für die Diagnostik nicht jenen Werth besitzen, den wir der directen Wahrnehmung charakteristischer Merkmale beimessen; doch

gestattet derselbe den nicht zu unterschätzenden Schluss, dass das Substrat der Functionsstörung nicht in der Nähe des Trommelfells, sondern in den tiefern Theilen des Gehörorgans, an der innern Labyrinthwand der Trommelhöhle oder im nervösen Apparate gelegen sei.

In der grössern Zahl der Fälle jedoch, werden die vorgefundenen Veränderungen am Trommelfelle auf einen noch bestehenden oder bereits abgelaufenen Krankheitsprocess hindeuten, und im Zusammenhange mit den übrigen Erscheinungen, zur Vervollständigung der Diagnose beitragen, oft einzig und allein dieselbe ermöglichen.

Wenn trotz der Vollkommenheit der gegenwärtigen Untersuchungsmethoden, die Section in einzelnen Fällen die Deutung des Beleuchtungsbefundes nicht bestätigt, so beruht dies in den später zu schildernden Lagerungsverhältnissen des Trommelfells, welche zuweilen zu Täuschungen Anlass bieten, wodurch unsere Abschätzung der Wölbungsanomalien, der Verschiedenheiten in Farbe, Glanz und Durchsichtigkeit an Sicherheit naturgemäss einbüssen muss. Da dergleichen Schwankungen durch Uebung möglichst überwunden werden, so vermögen sie in praktischer Beziehung den Werth der Inspection kaum erheblich zu schmälern.

Fassen wir nun alle diese Resultate zusammen, so gelangen wir zu dem Schlusse, dass sowohl in den Fällen, wo der Trommelfellbefund die vorhandene Functionsstörung erklärt, als auch in denjenigen, wo ein ungerades, selbst umgekehrtes Verhältniss zwischen beiden obwaltet; die Ocularinspection die Präcisirung der Diagnose wesentlich befördert. Demgemäss werden wir aus dem Beleuchtungsbefunde sehr häufig die Natur des Leidens erkennen, jedoch niemals aus demselben auf den Grad der Functionsstörung zu folgern im Stande sein.

Es lässt sich keine bestimmte Norm für einen physiologischen Trommelfellbefund aufstellen. Farbe, Glanz, Durchsichtigkeit und Wölbung lassen sich in der Regel

nur annähernd angeben. Es ist daher nur allzunatürlich, dass auch die pathologischen Befunde sehr variiren, und dass gewisse Processe, die Perforationen, Kalkablagerungen u. s. w. in der verschiedensten Form und Ausdehnung vorkommen werden. Wir haben daher in den Tafeln sowohl von normalen Trommelfellen, als auch von den einzelnen Gruppen der verschiedenen Veränderungen, nur die exquisitesten uns zu Gebote stehenden Typen aufgenommen. Nach Kenntniss dieses Umstandes dürfte unserer Meinung zu Folge, der etwa von dem Arzte wahrgenommene Befund sehr leicht auf die Zeichnung zurückzuführen, und die allenfallsige immerhin unwesentliche Abweichung ohne Anstand heraus zu finden sein. Die beigegebene Erläuterung der Beleuchtungsbilder ist eine getreue Schilderung der von uns beobachteten Fälle und der gewonnenen Untersuchungsergebnisse, dürfte mithin als solche ihrem Zwecke am besten entsprechen.

Nachdem wir in diesen allgemeinen Bemerkungen den Standpunkt gekennzeichnet zu haben glauben, welchen wir bei Bearbeitung des vorliegenden Gegenstandes einnehmen, erübrigt uns nur noch die angenehme Pflicht, vor Allem dem Herrn Professor Oppolzer, der mit gewohnter Liberalität uns die Benützung des klinischen so wie des ambulatorischen Materials zum Zwecke des Unterrichtes gestattete, ferner den Herren Professoren Rokitansky, Skoda, Arlt, v. Dumreicher, Hebra und Schuh, den Primarärzten DDr. Chrastina, Dittl, Endlicher, Kolisko, v. Peller, L. Politzer, Scholz, Standhardtner und Ulrich unsern tiefgefühlten Dank für die Bereitwilligkeit auszusprechen, mit der sie uns das reichhaltige Materiale ihrer Abtheilungen zur Verfügung stellten und uns ein fruchtbringendes Terrain zur Beobachtung einräumten.

Anatomie.

Die Anatomie des Trommelfells, welche wir hiemit der Pathologie desselben voranschicken, behält vorzüglich das praktische Bedürfniss im Auge. Wir reihen daher die Form, Grösse, Lagerung, Wölbung, Farbe, Glanz und Durchsichtigkeit, so wie den mikroskopischen Bau in gedrängter Uebersicht aneinander, weil sie die Grundlagen der Untersuchung und der aus denselben gewonnenen Befunde bilden.

In Rücksicht auf die Lagerungsverhältnisse des Trommelfells erscheint dasselbe als kleine Membran am Ende einer engen Röhre in schräger Richtung von oben und aussen nach unten und innen dergestalt ausgespannt, dass dessen Ebene mit der obern Wand dieser Röhre einen stumpfen, mit der unteren dagegen einen spitzen Winkel bildet. Die Einfalzung dieser Membran in einer nach oben auf kurze Strecke unterbrochenen knöchernen Rinne bedingt die Form des Trommelfells je nach der Gestaltung des dasselbe einfassenden Ringes. Diese Form wechselt zwischen der elliptischen, der unregelmässig ovalen und je nach der stärkern Ausbuchtung der seitlichen Theile des knöchernen Ringes auch der Herzform. Hiebei ist noch jene am vordern oberen Pole über dem Hammertuberkel (kurzer Fortsatz), befindliche Ausbuchtung des Trommelfells zu erwähnen, welche über die unterbrochene Stelle des Falzes

in der Höhe von ungefähr einer Linie hinausragt, mit einer an der Trommelfellperipherie nicht scharf abgegrenzten $1^1/_2$—2‴ breiten Basis beginnt, nach oben völlig abgerundet ist und zur Aufnahme des Hammerhalses dient.

Von dem Umfange dieses Ringes ist weiter die Grösse des Trommelfells abhängig, welche bei verschiedenen Individuen mehr minder bemerkenswerthe Abweichungen darbietet. Bei diesen Varietäten in Form und Grösse lässt sich ein übereinstimmendes Mittel in den Messungen verschiedener Forscher nur äusserst schwer feststellen. Die grösste Uebereinstimmung zeigen die Messungen Hyrtl's und v. Tröltsch, von denen der Erstere das Verhältniss der Länge zur Breite wie 4·3‴ : 4·0‴ präcisirt, der Letztere aber den grössten Längendurchmesser von oben und vorn nach unten und hinten auf 9—10 Mm., den kleinsten Breitendurchmesser von unten und vorn nach oben und hinten auf 8—9 Mm. angibt.

Die Neigung des Trommelfells wird durch das Verhältniss desselben zu den Wänden des äussern Gehörganges bestimmt, und wird sich beim Erwachsenen aus der Neigung des *Annulus tympanicus* zur Axe des Gehörganges ergeben. Die Neigung des Trommelfellfalzes als der schrägen Abstutzungsfläche des äussern Gehörganges, wird natürlicherweise um so stärker sein, je grösser sich die Differenzen der Längenmaasse zwischen den vorderen und untern zur hintern und obern Wand des Gehörganges gestalten. Die in dieser Richtung angestellten Messungen differiren dem äussern Anscheine nach insoferne, als die verschiedenen Forscher bei denselben von abweichenden Gesichtspunkten ausgingen. Hyrtl gibt den Neigungswinkel der Trommelfellebene zur untern Wand des Gehörganges auf 50° an, während Huschke die schräge Lage durch einen Winkel von 130° bezeichnet, unter welchem beide Trommelfellebenen nach innen und unten verlängert einander schneiden würden. v. Tröltsch misst den Winkel, welchen

die Trommelfellebene mit der obern Gehörgangswand bildet, bei einer grossen Reihe von Gehörorganen im Durchschnitt mit 140°.

In dieser Lage ist das Trommelfell am Ende des äussern Gehörganges nicht als plane Fläche ausgespannt, sondern in der Weise gewölbt, dass es seine Concavität nach aussen, seine Convexität gegen die innere Trommelhöhlenwand kehrt. Die tiefste Stelle der Wölbung, der sogenannte Umbo, entspricht dem Ende des in die Trommelfellschichten eingeschalteten Hammergriffs. Diese Wölbung betrifft wohl das Trommelfell als Ganzes, bietet jedoch bei näherer Betrachtung, eine Abweichung von der regelmässigen Curvenfläche insoferne dar, als die vom Umbo gegen die Peripherie hinziehende vordere und untere Partie eine geringe Wölbung mit äusserer Convexität aufweist. Eine zweite markirtere, partielle, spitzzulaufende Hervortreibung entspricht dem von innen her sich anstemmenden Hammertuberkel, und läuft zu beiden Seiten in eine nach hinten längere nach vorne kürzere ausgeprägte Falte aus.

Ein zum Trommelfell in nächster Beziehung stehendes Gebilde ist der Hammer. Der kurze Fortsatz desselben als Hammertuberkel, lagert sich zwischen den später näher zu bezeichnenden Schichten, in die durch ihn vorgestülpte Trommelfellpartie, während seine flache stielförmige Verlängerung als Hammergriff gegen die Mitte des Trommelfells verlauft, um am Umbo mit spatelähnlicher Abflachung zu enden. Der Hammerhals ist an die oben erwähnte Ausbuchtung angeheftet, während der Kopf frei in die Trommelhöhle hineinragt.

Durch den langen Hammergriff wird das Trommelfell unvollkommen, gleichsam in zwei Hälften, eine vordere kleinere und einer hintere grössere abgetheilt.

Das Verhältniss des Hammergriffs zum Trommelfell führt unmittelbar zur Beleuchtung des mikroskopischen Baues dieser Membran; dessen genaue Kenntniss wir

hauptsächlich den gründlichen Untersuchungen v. Tröltsch Toynbee's und Gerlach's verdanken.

Nach diesen besteht das Trommelfell, wie schon ältern Forschern (Linke) bekannt, wesentlich aus 3 Schichten; einer mittlern fibrösen der sogenannten *Lamina propria membranae tympani*, einer äussern Dermoid- und einer innern Schleimhautschichte, als den beiden Ueberzügen, welche die eigentliche Fibrosa von der Auskleidung des äussern Gehörganges und der Paukenhöhle erhält. — Die Dermoidschichte ist eine äusserst zarte Fortsetzung der äussern Gehörgangsauskleidung, welche zwar auch in ihrem Uebergange auf dasselbe aus einer Epidermislage, einer Malpighischen Schleimschichte und der Cutis besteht, jedoch keine drüsigen Elemente und Papillen besitzt, und ein nur sehr spärlich vertretenes Bindegewebe enthält, das sich in seiner Anordnung von dem der *Lamina propria* wesentlich unterscheidet, und eine constante Beziehung zu den im äussern Ueberzuge verlaufenden Gefässen und Nerven zu beobachten scheint.

Die mittlere fibröse Schichte besteht aus zwei trennbaren Lamellen, einer äussern radiären und einer innern circulären; die blassen bandartigen, scharf aber zart contourirten Fasern dieser beiden Schichten, stellen ein Gewebe dar, welches nach Gerlach zwischen dem gewöhnlichen fibrillirten und dem homogenen Bindegewebe von Reichert, gleichsam die Mitte hält. Die äussern radiären Fasern nehmen ihren Ursprung vom Sehnenring (*annulus cartilagineus*), und heften sich am untern Segmente an das spatelförmige Ende, im obern aber an die vordere Kante des abgeflachten Hammergriffes an. Sie nehmen dabei gegen das Centrum hin an Dicke, wenn auch nur unbedeutend zu, theils weil sie sich durch Fasertheilung vermehren (Gerlach), theils weil sie sich am Umbo durch Häufung der Fasern auf dem gegebenen Raume verdichten (v. Tröltsch). Nach oben gegen den Hammerhals zu wird die Lage immer

zarter, so dass sich am kurzen Fortsatz, keine bestimmte radiäre Faserung mehr nachweisen lässt. Die innere circuläre Faserschichte wird von concentrisch angeordneten Fasern gebildet, welche an der äussersten Peripherie fehlend, nahe daran am stärksten entwickelt sind, um gegen das Centrum hin allmählig wieder spärlicher zu werden, so dass sie in der Mitte nur eine fast homogene Membran mit einzelnen Andeutungen circulärer Fasern darstellt. Zwischen den Fasern dieser beiden Schichten sind die auf dem Längsschnitte spindel-, auf dem Querschnitte sternförmig erscheinenden sogenannten Trommelfellkörperchen, nach ihrem Entdecker Tröltsch'sche Körperchen genannt, eingebettet, die ein Anologon der Corneakörperchen darstellen, betreffs ihrer Form und Lagerungsverhältnisse sich zu den beiden Schichten verschieden verhalten, und in ihren langen feinen Ausläufern sowohl unter einander anastomosiren, als auch theilweise gegen die anliegende Nachbarschichte hinziehen.

Zwischen die radiäre und circuläre Faserlage ist der Hammergriff eingeschoben, und zwar nach v. Tröltsch durch einen Schlitz der Kreisfasern, so dass die oberste Partie derselben vor dem Hammerhalse, die grössere untere dagegen hinter demselben zu liegen kommt, um ihn gleichsam mit einer Halskrause zu umgeben, nach Gerlach aber in der Weise, dass keine Ringfasern vor dem Hammergriff verlaufen würden.

Die innere oder Schleimhautschichte des Trommelfells, eine Fortsetzung der Paukenhöhlenschleimhaut, durch bedeutende Verdünnung ihres Bindegewebslagers, besteht fast nur aus einer einfachen Lage von Pflasterepithelien. An der Schleimhaut des Trommelfells hat Gerlach bald kugelförmige, den Zungenpapillen ähnliche, bald fingerförmige den Darmzotten analoge Hervorragungen in nicht unbeträchtlicher Menge gefunden. Die ersteren derselben erreichen eine so bedeutende Grösse, dass sie bei durchfallendem

Lichte auch dem unbewaffneten Auge wahrnehmbar erscheinen. Sie bestehen sämmtlich im centralen Theile aus gewöhnlichem an der Peripherie jedoch mehr homogenem Bindegewebe, enthalten eine oder mehrere Capillarschlingen jedoch keine nachweisbaren Nerven, und sind mit einer mehrfachen Lage abgeplatteter Epithelialzellen bekleidet. Gerlach erklärt sie, da einzelne mit der Schleimhaut nur durch Stiele zusammen hängen, für Zotten derselben.

Ausserdem beschreibt v. Tröltsch eine von der hintern obern Partie des Trommelfells nach vorn gegen den Hammergriff verlaufende Duplicatur der *Membrana tympani*, welche mit dem äussern Theile derselben eine Tasche bildet, mit verdünnter Schleimhaut ausgekleidet ist, aus faserigen mit den Ringfasern zusammen hängenden Elementen besteht, und nicht selten Schleim enthält. Er nennt den von ihr begrenzten Raum „hintere Tasche des Trommelfells“, im Gegensatze zur „vorderen Tasche“, welche durch einen dem Hammerhalse zugewölbten Knochenvorsprung, den langen Hammerfortsatz, das *Ligamentum mallei anterius*, die *Chorda tympani*, die *Arteria tympani inferior*, und die Schleimhaut umschlossen wird.

Das Trommelfell besitzt zwei von einander durch die gefässlose *Substantia propria* völlig getrennte, und nur an der Peripherie mit einander anastomosirende Gefässnetze, von denen das äussere, dem zwischen Epidermis und Radialfasern eingelagerten Bindegewebe, das innere aber der Schleimhaut angehört.

Das äussere Gefässnetz ist eine Abzweigung der *Art. auricularis profunda*, welche einen Ast zum Centrum des Trommelfells schickt, der durch zahlreiche radiäre Zweige an der Peripherie einen capillären Gefässkranz constituirt, dessen rücklaufende Venen im Centrum, sich zu zwei grössern Stämmen vereinigen, um zu beiden Seiten der Arterie parallel dem Hammergriffe nach aussen zu verlaufen. Das Gefässnetz der Schleimhaut stammt aus den

Trommelhöhlengefässen, und stellt ein ziemlich engmaschiges reines Capillarsystem dar, das sich aus einer parallel dem Hammergriffe, an der innern Seite des Trommelfells verlaufenden Trommelhöhlenarterie entwickelt.

Die Nerven des Trommelfells, welche nach Arnold dem *Nervus temporalis superficialis* vom Trigeminus entstammen sollen, jedoch zuerst von Tröltsch genau untersucht worden sind, verlaufen in der äussern Schichte parallel den Gefässen, in drei bis vier sehr feinen dunkelrandigen Aestchen, deren Endigungen bisher unbekannt. Gerlach beobachtete überdies einigemal auch im Schleimhautüberzuge feine marklose Fasern.

v. Tröltsch: Zeitschrift für wissenschaftliche Zoologie Bd. IX und angewandte Anatomie des Ohres 1861.

Toynbee: Diseases of the ear 1862.

Gerlach: Mikroskopische Studien aus der menschlichen Morphologie.

Die hier aufgezählten dem mittlern Lebensalter entsprechenden anatomischen Verhältnisse, bieten in den ersten Lebensjahren in Folge der unvollendeten Entwicklung der Schädelknochen manche beachtenswerthe Abweichung dar.

Die Lagerungsverhältnisse des Trommelfells bei Neugebornen und Kindern beziehen sich zunächst auf die Neigung, welche von der tiefern mehr dem Schädelgrunde genäherten Stellung des ganzen Schläfebeins abhängig ist. In dieser Periode fehlt der knöcherne Gehörgang, die Neigung des *Annulus tympanicus*, und mithin die der Ebene des Trommelfells nähert sich der Schädelbasis. Mit der weitern Entwicklung rücken die Seitentheile des Schädels mehr nach aussen und oben, und nach Anbildung des knöchernen Gehörganges erhält der Trommelfellring die oben bezeichnete Lage.

Auf die Grössenverhältnisse des Trommelfells üben die Altersdifferenzen wenig Einfluss, weil der Trommelfellring also auch das Trommelfell schon in der ersten Lebensperiode fast die vollkommene Entwicklung erreicht haben.

Inspection.

Eine gründliche Kenntniss der normalen und pathologischen Verhältnisse des Trommelfells am Lebenden ist hauptsächlich von der rationellen Methode in der Untersuchung abhängig, und wenn wir in neuerer Zeit in der Beurtheilung und Verwerthung der Trommelfellbefunde für die Diagnostik einen wesentlichen Fortschritt aufweisen können, so ist dies nicht allein den pathologisch-anatomischen Forschungen, sondern auch den namhaften Verbesserungen der Untersuchungsmethoden zuzuschreiben.

In früherer Zeit konnte man im Allgemeinen von den Trommelfellbefunden nicht die erforderliche klare Vorstellung erlangen, weil die mit mangelhaften Behelfen vorgenommene Untersuchung sich als unzulänglich erweisen musste. Die aus dieser Zeit herrührenden, von manchen Beobachtern noch heute angewendeten gespaltenen, sogenannten Kramer'schen Ohrenspiegel, welche uns das Trommelfellbild ohne Zuhilfnahme eines Lichtreflectors lediglich durch Erweiterung des äussern Gehörganges verschaffen sollten, sind thatsächlich den Bedürfnissen des praktischen Arztes nicht vollkommen entsprechend. Die Mangelhaftigkeit dieses Instrumentes bezieht sich zunächst auf die Unmöglichkeit der durch dasselbe vorzüglich angestrebten stärkeren Erweiterung des knorpeligen Gehörganges. Diese Ausdehnung des widerstandsfähigen Canals ist jedoch ein minder wesentliches Erforderniss zur Erlangung eines deutlichen Beleuchtungsbildes. Das Hauptgewicht fällt auf die genügende Aufhellung der am Ende einer dunklen Röhre ausgespannten Membran. Wenn nun auch diese Aufhellung durch das directe Einfallen der Sonnenstrahlen oder einer künstlichen Lichtart für das Object selbst vollkommen ausreichen würde, so muss das Auge des Beobachters, um das Abhalten des Lichtes durch dessen Kopf zu vermeiden, in einer verhältnissmässig zu weiten Distanz

vom Objecte entfernt bleiben, als dass es die feinern Nuancen am Trommelfelle klar und deutlich wahrzunehmen, und eine genügend grosse Partie desselben auf einmal zu übersehen im Stande wäre.

Diese Uebelstände könnten nun allerdings durch die Combination mit einem Lichtreflector möglichst überwunden werden, wenn das Eindringen der im knorpeligen Gehörgange befindlichen Haare zwischen die Branchen des geöffneten Instrumentes das Sehfeld nicht allzu sehr beeinträchtigte. Die durch die versuchte Ausdehnung dem Kranken verursachte unangenehme, zuweilen schmerzhafte Empfindung zählt ebenfalls nicht zu den Vorzügen dieses zangenförmigen Spiegels.

Weit vortheilhafter für die Untersuchung sind die in neuerer Zeit construirten ungespaltenen Ohrentrichter, welche von Dr. Ignaz Gruber zuerst angewendet, in Bezug auf Grösse und Form durch Arlt, Toynbee und Vilde manche Modification erfahren. Dieselben bestehen aus Metall mit glänzender oder geschwärzter Innenfläche, sind trichterförmig oder einem abgestutzten Kegel gleich gestaltet, und besitzen eine runde oder ovale Endöffnung, deren Verschiedenheit übrigens die Untersuchung wenig beeinflusst. Drei verschiedene Grössen sind für die entsprechende Weite der Gehörgänge berechnet.

In jüngster Zeit ist in Betreff des Materials dieser Trichter eine wesentliche Verbesserung eingeführt worden und zwar nach unserer Angabe durch Verwendung des Hartkautschucks zu diesem Zwecke von Leiter in Wien. Diese Kautschucktrichter bieten den Vortheil einer weit grössern Leichtigkeit, wodurch sie ohne Stütze im Gehörgange weit besser als die schweren metallenen vom Kranken vertragen werden, und auch nicht das unangenehme Kältegefühl der polirten Metallfläche veranlassen. Die Innenfläche begünstigt weit mehr das deutliche Abheben des beleuchteten Objectes vom dunklen Grunde, als die unbedeutende Lichtreflexion

von dem glänzenden Metall, welche nach innen die Helligkeit des Bildes verstärkt. Ueberdies schliessen selbst die stark zugeschärften Kautschuckränder, die bei den Metalltrichtern immerhin mögliche Verletzung der Gehörgangsauskleidung vollkommen aus.

Diese Trichter verbunden mit einem reflectirenden, in der Mitte durchbohrten Hohlspiegel von 4—5″ Durchmesser und 4—6″ Brennweite liefern selbst bei mässigem Lichte ein vollkommen präcises Beleuchtungsbild, bei verhältnissmässig geringer Entfernung des beobachtenden Auges vom beschauten Objecte.

Diese Untersuchungsmethode, die ihre weite Verbreitung namentlich v. Tröltsch verdankt, ist dem praktischen Arzte weit zugänglicher, bequemer und sicherer als die erwähnte, mittelst des gespaltenen Spiegels. Und obschon wir keinen Augenblick zweifeln, dass der um die Ohrenheilkunde vielverdiente Erfinder derselben, bei seiner langjährigen Erfahrung und erprobten Uebung jedesfalls auch den durch die neuere Methode gebotenen deutlichen Befund, durch seinen Spiegel in derselben Weise und Vollkommenheit erlangt, so ist doch dieses Instrument das an den praktischen Arzt im Grossen und Ganzen, von vornherein zu viel Anforderungen stellt, den neuern verlässlicheren Untersuchungsbehelfen weitaus hintanzustellen.

Die Beleuchtung des Trommelfells bewerkstelligt die neuere Untersuchungsmethode, erwähntermassen durch einen Hohlspiegel, sowohl bei gewöhnlichem Tageslichte, als auch bei einer künstlichen Lichtart. Letztere wird namentlich in schlecht beleuchteten Wohnungen, bei besonders trüber Witterung, am Krankenbette wegen ungenügendem Tageslichte in Anwendung gezogen. Man bedient sich hiezu am besten einer gewöhnlichen Moderateurlampe ohne diffundirende Milchglaskugel, zweckmässiger noch wo möglich einer etwa zu Gebote stehenden weissen Lichtgattung, beispielsweise des Pinolingases. Obwohl die Befunde dem

Geübten auch bei dieser Beleuchtung zur Genüge anschaulich gemacht werden, so hat doch das künstliche Licht den Nachtheil, die Farbennuancen des Trommelfells mehr weniger zu alteriren, und dadurch den Gesammteindruck des Bildes einigermassen zu stören.

Aus diesem Grunde ist das gewöhnliche Tageslicht, welches das Trommelfellbild am natürlichsten wiedergibt, allen andern Lichtarten bei Weitem vorzuziehen. Das gilt jedoch nur vom diffusen Lichte, das am klarsten vom heitern Himmel, einzelnen, weissen Wolken oder durch Reflex von einer hellen Wand in den Spiegel einfällt. Das directe Einfallen der Sonnenstrahlen beeinträchtigt, weil zu grell die Deutlichkeit des Bildes, namentlich in Folge der Blendung des beobachtenden Auges.

Die Stellung des Kranken bei der Untersuchung ist der Deutlichkeit des Bildes wegen von besonderem Belange. Das zu untersuchende Ohr darf der Lichtquelle weder gegenüber noch von derselben gerade abgewendet sein. Vielmehr ist das Fixiren desselben in leicht seitlicher Stellung und zwar mehr vom Lichte abgewendet, als demselben zugekehrt, dermassen vorzunehmen, dass die auf den Hohlspiegel auffallenden, von demselben unter einem Winkel reflectirten Lichtstrahlen die Lichtung des äussern Gehörganges voll treffen, ohne dass der Kopf des Kranken das Einfallen eines Theiles der Strahlen in den Spiegel hinderte.

Um in den auf diese Weise beleuchteten Gehörgang den Trichter einzuführen, ist es erforderlich, die Ohrmuschel mit linkem Zeige- und Mittelfinger nach rück- und aufwärts, sowie etwas gegen den Beobachter selbst zu ziehen, damit die in der natürlichen Stellung zu einander, im Winkel stehenden Axen des knöchernen und knorpeligen Gehörganges, in eine gemeinsame mehr gerade gestreckte Linie zusammenfallen, und einen freien Einblick auf das Trommelfell ermöglichen sollen.

Nach diesen Vorbereitungen wird der Kautschuck- oder der durch Anhauchen leicht erwärmte Metalltrichter, unter mässigen rotirenden Bewegungen in den knorpeligen Gehörgang so lange vorgeschoben, bis die das Sehen behindernden Haare durch die Wände des Instruments völlig bei Seite gedrängt sind. Mit dem in der rechten Hand des Arztes befindlichen Spiegel, wird nun das reflectirte Licht durch den Trichter in den Gehörgang geworfen, und der Spiegel dem Ohre in so weit genähert, dass die grösste Intensität des Lichtes das Trommelfell erreicht (Focaldistanz). Indess vermögen wir das Trommelfell in den wenigsten Fällen auf einmal zu übersehen, und es sind deshalb um die einzelnen Theile desselben nach einander beschauen zu können, Verschiebungen, sowohl des Trichters mit dem freigebliebenen linken Daumen, als auch des reflectirenden Hohlspiegels nach allen Richtungen nöthig, denen das beobachtende Auge durch die Centralöffnung ebenso folgen muss.

Auf diese Weise erhalten wir in der Regel die deutlichsten Trommelfellbilder. Wenn jedoch in einzelnen Fällen der practische Arzt, trotz der genauen Einhaltung des erwähnten Vorganges bei der Untersuchung, gar keinen oder nur einen unvollkommenen Einblick auf das Trommelfell erlangt, so beruht dies auf verschiedenen Hindernissen, welche theils im knorpeligen, theils im knöchernen Gehörgange, theils in beiden zugleich sitzen, und das Gepräge von normalen oder pathologischen Bildungen an sich tragen. Im knorpeligen Gehörgange ist es zunächst der reichliche, sich bis in den knöchernen Gehörgang hinein erstreckende Haarwuchs, welcher die Untersuchung in so ferne behindert, als die Verdrängung der tiefer gelegenen Haare durch den Trichter nicht leicht möglich wird. Dieses Hemmniss wird bei der Unmöglichkeit einer Abtragung durch die Scheere, am leichtesten durch das Bestreichen der hervorragenden Haare mittelst eines Wachsstielchens,

und Anklebung derselben an den äussern Gehörgang beseitigt. Hindernd wirken ferners, reichliche Ceruminalanhäufungen, welche theils als Pfröpfe das Lumen des Gehörganges ausfüllen, theils an den Wänden desselben in so dicken Schichten aufgelagert sind, dass sie die Lichtung des Gehörganges bedeutend verengen. Die Entfernung des abnorm angehäuften Secretes wird selbstverständlich durch Aufweichung und Ausspritzungen oder nach Umständen einfach durch das Ohrlöffelchen bewerkstelligt. Losgelöste Epidermisschuppen, in Fetzen herabhängende, membran- oder strangähnlich, meist im knöchernen Gehörgang ausgespannte, perlmutterartig glänzende, weissliche Epidermidalplatten, sind am räthlichsten mit einer Kniepincette zu entfernen.

Wichtiger, weil ausser dem Bereiche einer möglichen Beseitigung sind die Hindernisse, welche der Untersuchung an der angebornen Verengerung des Gehörganges, oder übermässigen Vorwölbung der vordern Wand des knöchernen Theiles desselben erwachsen. Mit dieser Verengerung geht eine ungenügende Beleuchtung des Sehfeldes Hand in Hand, während die mehr weniger ausgesprochene Hervorwölbung die Uebersicht über das ganze Trommelfell dermassen beeinträchtigt, dass die vor dem Hammergriff gelegene Partie desselben der Besichtigung völlig entzogen, und zuweilen selbst der Hammergriff nur mit Mühe kenntlich wird.

Von den krankhaften Veränderungen, welche das Trommelfell zeitweilig oder dauernd für die Besichtigung unzugänglich machen, sind besonders die entzündlichen Affectionen der Auskleidung des Gehörganges mit Verengerung desselben, Anhäufung von Eiter und Schleim, Granulationen, Polypen und Exostosen hervorzuheben.

Wenn das Trommelfell bei gehöriger Beleuchtung vollkommen und deutlich zur Anschauung gelangt, so sind an demselben Farbe, Durchsichtigkeit, Glanz, Neigung und

Wölbung, sowie die Stellung des Hammergriffs und kurzen Fortsatzes gesondert zu berücksichtigen, da die Beziehungen dieser Eigenschaften zu einander in ihrer Gesammtheit das charakteristische Bild des normalen, sowie des pathologisch veränderten Trommelfells, bestimmen.

Ueber die Farbe des normalen Trommelfells finden wir in den Lehrbüchern der Anatomie und der Ohrenheilkunde sehr differente Schilderungen. Während einige Autoren dasselbe als glashell und durchsichtig bezeichnen, wird es von Andern als perlgrau oder ganz weiss beschrieben. Diese Differenz in den Ansichten werden wir erklärlich finden, wenn wir berücksichtigen, dass die Anatomen das an der Leiche untersuchte Trommelfell in einem andern Zustande antreffen, als die Praktiker während des Lebens. Ein weiterer Grund liegt theils in der Verschiedenheit der von den einzelnen Autoren gebrauchten Untersuchungsweise des Trommelfells, und in der Nichtberücksichtigung jener Momente, welche mit zur Farbe des Trommelfells beitragen, theils darin, dass man die Altersverschiedenheiten nicht in Anbetracht zog, welche doch bei einer grossen Anzahl von Fällen auf die Farbenverhältnisse des Trommelfells Einfluss nehmen. Vor Allem muss in's Auge gefasst werden, dass das Trommelfell ein durchscheinendes sogenanntes trübes Medium ist, welches einen Theil des auf ihn geworfenen Lichtes reflectirt, einen Theil desselben jedoch durchlässt, um die Trommelhöhle zu beleuchten. Von hier und zwar vom gegenüberliegenden Promontorium, wird ein Theil des auffallenden Lichtes wieder mit einigem Verlust durch das Trommelfell reflectirt, und gelangt zu unserem Auge. Die Farbe des Trommelfells ist daher eine Combinationsfarbe, bestehend aus der Eigenfarbe des Trommelfells, der angewendeten Lichtart, und der Menge und Farbe, der vom Promontorium durchfallenden Stralen. Was die Eigenfarbe des Trommelfells anlangt, so lässt sich dieselbe am Lebenden, da

Lichtart und Umgebung so bedeutenden Einfluss auf dieselbe nehmen, nicht genau bestimmen, an der Leiche hingegen, wo durch Maceration der Epidermislage oder durch Verdunstung die natürlichen Farbenverhältnisse leiden, lässt sich auf die Farbe des Trommelfells kaum ein annähernd richtiger Schluss ziehen. Von bedeutenderem Einfluss auf die Farbe des Trommelfells ist in allen Fällen die Lichtart, deren man sich bei der Untersuchung bedient, man kann sich hievon sehr leicht überzeugen, wenn man nach der oben angegebenen Weise, ein und dasselbe Trommelfell mit dem gesammelten Lichte vom reinen blauen Himmel, und dann mit dem Lichte einer Oellampe untersucht, im ersten Falle, wird der zartblaue Anflug am Trommelfelle unverkennbar sein (Tafel I, B. 1), im letztern Falle hingegen, dasselbe eine rothgelbe Farbe annehmen (Tafel I, B. 3). Was die Menge und Farbe des vom Promontorium zurückgeworfenen Lichtes anbelangt, so hängt dieselbe vorerst mit dem Grade der Durchsichtigkeit der Membran, ferner von der grösseren oder kleineren Entfernung des Trommelfells vom Promontorium, und endlich von dem Neigungswinkel der Membran zur Axe des Gehörganges ab, da je schräger die Lage des Trommelfells ist, eine desto dickere Schichte von Trommelfellsubstanz werden die Lichtstralen, die vom Promontorium reflectirt werden, passiren müssen, um zu unserem Auge zu gelangen, daher auch ihre Intensität eine geringere sein wird.

Abgesehen also von den schon bei einer nicht unbeträchtlichen Anzahl von Normalhörenden, im weiteren Verlaufe zu schildernden Trübungen, wird die Beschreibung eines normalen Trommelfellbefundes schon aus den oben angeführten Gründen, auf Hindernisse stossen müssen. Es lässt sich überhaupt nicht von der Farbe des Trommelfells im Allgemeinen sprechen, da die verschiedenen Partien desselben bei einer und derselben Lichtart sich in ver-

schiedener Nuancirung dem Auge darbieten. In Fällen, bei welchen wir das Trommelfell als normalaussehend bezeichnen, lässt sich die Farbe des Trommelfells bei gewöhnlichem Tageslicht betrachtet, am ehesten der neutralgrauen Farbe vergleichen, dem ein schwacher Ton von Violett und lichtem Braungelb beigemengt ist. An der vorderen Partie in dem Winkel zwischen dem Hammergriff und dem Lichtkegel, ist das Grau am dunkelsten; während die hintere Partie im hellern Grau erscheint. Die Farbe dieses hintern Theiles des Trommelfells wird in manchen Fällen an der obern Grenze durch die an der Innenfläche derselben befindlichen Tröltsch'schen Trommelfelltasche modificirt, welche mit der an ihrem untern Rande verlaufenden *Chorda tympani*, bei ziemlich durchscheinenden Membranen, in Form einer weisslich-grauen, vom Hammergriffe nach hinten ziehenden, nach unten concaven Trübung durchschimmert. Nicht selten sieht man bei durchscheinenden Trommelfellen hinter dem Griffe, jedoch nicht so weit wie dieser hinabreichend, die untere Partie des beleuchteten langen Ambosschenkels, ja ich sah in einigen Fällen durch ein fast glashelles Trommelfell, nicht nur den langen Ambosschenkel, sondern auch den hintern Schenkel des Stapes deutlich durchscheinen (Tafel I, B. 4). Ebenso erscheint das Trommelfell beiläufig in der Mitte, in der Höhe des unteren Endes des Hammergriffes, und etwas hinter demselben durch die vom Promontorium zurückgeworfenen knochengelben Strahlen, etwas gelbgrau. (Taf. I, B. 1, 2, 3, 4 im Centrum.) Dieser Farbe ist nicht selten hinter dem Hammergriff und um denselben ein schimmernder Glanz beigemengt, von einer matten Glanzstelle herrührend, welche an der feuchten und glatten Schleimhaut des Promontoriums entworfen wird.

Nebst diesen Verschiedenheiten im normalen Ansehen des Trommelfells im Allgemeinen, zeigen sich auch Differenzen, welche durch das Alter bedingt werden. Im kind-

lichen Alter erscheint das Trommelfell häufig etwas graulich trübe und matt, doch findet man nicht selten hier ebenso durchscheinende und glänzende Trommelfelle, wie bei Erwachsenen, auffallend häufig ist jedoch bei Kindern das viel dunklere Grau der Trommelfelle, und das seltene Durchschimmern des Promontoriums. Ebenso häufig finden sich im hohen Alter Veränderungen, als gleichmässiges graues oft glanzloses Aussehen des Trommelfells.

Nebst dem kurzen Hammerfortsatze, welcher (Taf. I, B. 1, 2, 3, 4) am vordern obern Pole des Trommelfells als weisses zugespitztes Knöpfchen sichtbar ist, und unmittelbar in den Hammergriff übergeht, welcher eingelagert in das Trommelfell als gelblichweisser Streifen, nach hinten unten und nahe gegen die Mitte desselben hinzieht, sind fernerhin als normal anzusehen, die gelbe spatelförmige Verbreiterung des Hammergriffendes, welche dadurch zu Stande kommt, dass die radiären Fasern der *Substantia propria* zum grossen Theile hier zusammen laufen, und durch ihr Zusammengedrängtsein im gegebenen Raume die bezeichnete Trübung veranlassen. Eine zweite, im normalen Zustande zuweilen vorkommende, ist die in Form einer schmalen sehniggrauen Zone erscheinende periphere Trübung, welche an der Stelle des *annulus cartilagineus* (periphere Verdichtung der circulären Fasern), namentlich an der vorderen Peripherie des Trommelfells sich befindet, und dem *Arcus senilis* nicht unähnlich ist.

Der Glanz des Trommelfells ist insoferne für die Beurtheilung des Trommelfellbefundes von Wichtigkeit, als wir in vielen Fällen aus dem Mangel oder der Aenderung der Gestalt und Grösse, der als Lichtkegel bezeichneten Stelle, bei Locomotionen des Trommelfells, nicht nur auf den Zustand des Trommelfells selbst, sondern auch auf die Beschaffenheit der *Tuba Eustachii* schliessen können. Dieser neben einem über das ganze Trommelfell verbreiteten zarten Glanze (Tröltsch) scharf ausge-

prägte Lichtkegel, befindet sich an der vorderen Hälfte des Trommelfells, im vorderen unteren Quadranten desselben, ist dreieckig, beginnt mit seiner Spitze an der Stelle des Hammergriffs, wo derselbe spatelförmig am Umbo endet, und verbreitert sich nach vorn und unten in der Weise, dass er mit der Richtung des Hammergriffs einen nach vorne stumpfen Winkel bildet (Taf. I, B. 1), der um so grösser ausfällt, als die Neigung des Trommelfells zum Gehörgange eine kleinere ist. Dieser Lichtreflex zeigt sich bei verschiedenen Personen in Ausdehnung und Form verschieden, und ist diese Differenz, wie wir in der Folge sehen werden, theils in der Differenz der Neigung, theils in den Wölbungsverschiedenheiten begründet. Der Lichtkegel erscheint in regelmässiger Form, gewöhnlich in der Ausdehnung von $1^1/_2$—2 MM. an seiner Basis; in manchen Fällen jedoch ist derselbe in seiner Continuität unterbrochen, so dass zwischen der Spitze und der Basis eine reflexlose Partie sich befindet (Taf. I, B. 3), manchmal erscheint derselbe der Länge nach in 2 Theile getheilt, oder fein gestreift. In einzelnen Fällen erstreckt er sich bis zur Peripherie des Trommelfells, in andern ist der periphere Theil verwaschen (Taf. I, B. 2), und es ist blos die Spitze desselben, als kleiner unregelmässiger Lichtreflex vor dem Umbo vorhanden. Die Kenntniss aller dieser Varietäten im normalen Zustande, ist deshalb von Wichtigkeit, weil sie, wenn nicht beachtet, in pathologischen Fällen leicht zu irrigen Deutungen Veranlassung geben könnten.

Ueber die Entstehung dieses Lichtreflexes herrschen die verschiedensten Ansichten unter den Autoren. Wilde sucht eine Erklärung in der nach aussen gekehrten Convexität des Trommelfells an dieser Stelle. Obwohl es unzweifelhaft ist, dass die Wölbung des Trommelfells an dieser Stelle einen Einfluss auf die Grösse und Form des Lichtkegels ausübe, für dessen Entstehung an dieser Stelle ist sie von untergeordneter Bedeutung. Der Hauptmoment

liegt in der Neigung der Membran zur Gehörgangsaxe, in Verbindung mit der durch den Hammergriff bedingten Concavität des Trommelfells.

Wenn wir ein normales Gehörpräparat vorsichtig verdunsten und trocknen lassen, so werden wir, wenn wir durch den Gehörgang Licht auf das Trommelfell werfen, an derselben Stelle wie am Lebenden, den dreieckigen Lichtreflex beobachten; dieser Lichtreflex wird wie beim Lebenden, bei Verschiebung unseres Auges nach verschiedenen Richtungen, nur sehr wenig sich verrücken, weil die Gehörgangsaxe also nahezu unsere Augenaxe zur Neigung des Trommelfells sich wenig ändern kann. Entfernen wir nun den Gehörgang vom Trommelfelle so, dass dasselbe bloss in dem knöchernen Falze verbleibt, so werden wir, wenn das Trommelfell so gedreht wird, dass andere Partien desselben nun so gestellt werden, dass sie die Stellung des Ortes des ursprünglichen Lichtkegels erlangen, nun an allen diesen Stellen einen Lichtreflex wahrnehmen, welcher in der Nähe des früheren Lichtkegels nahezu dieselbe Form behält, an den hinter dem Griff gelegenen Theilen jedoch, wegen der grossen Verschiedenheit dieser Wölbung von der der vordern Partie, gewöhnlich gross, unregelmässig und verwaschen erscheint.

Es fragt sich nun, wodurch wird der Lichtkegel bedingt? Wäre das Trommelfell eine flache Ebene, so würde bei seiner Neigung zum Gehörgange gar kein Lichtreflex an demselben entstehen, indem alles auf dasselbe geworfene Licht nach den Reflexionsgesetzen, gegen die vordere untere Wand des Gehörganges reflectirt würde. Vermöge der Wölbung des Trommelfells nach innen, durch den Zug des Hammergriffs, erleiden jedoch die Trommelfelltheile eine Aenderung ihrer Neigung derart, dass die vordere Partie derselben unserer Augenaxe gerade entgegen gestellt, das hineingeworfene Licht an dieser Stelle somit wieder zu unserem Auge reflectirt wird. Man kann sich von der

Richtigkeit dieser Ansicht überzeugen, wenn man über einen grossen Ring eine glänzende thierische Membran spannt, und ihr die Neigung des Trommelfells gibt, man wird dann, wenn man die Membran mit dem Spiegel in der Richtung ansieht, in welcher wir das Trommelfell betrachten, keinen Reflex wahrnehmen, es wird aber sofort ein solcher an der Stelle, wo der Lichtkegel am Trommelfelle ist, zu Stande kommen, wenn man den centralen Theil durch Zug oder Druck nach innen wölbt.

Wir können somit der Anschauung Wilde's, über die Ursache der Entstehung des Lichtkegels nicht beitreten, und v. Tröltsch bemerkt mit Recht, dass der Lichtkegel nicht nur in der Ausdehnung der von Wilde angeführten, nach aussen convexen Partie des Trommelfells sich befinde, sondern auch und zwar seine Spitze am Umbo, also an der concavsten Stelle der Membran sichtbar sei.

Obschon nach den bisherigen Andeutungen ersichtlich ist, dass aus der Form, der Grösse, dem Mangel dieses Lichtreflexes kein Schluss auf Veränderungen am Trommelfelle oder in der Trommelhöhle gezogen werden kann, da man Veränderungen des Lichtkegels, wie man sie häufig bei Gehörkranken antrifft, auch bei Normalhörenden findet, so lässt sich doch in manchen Fällen der Lichtkegel zur Constatirung der Durchgängigkeit der *Tuba Eustachii* benützen. Wenn man nämlich beim Valsalva'schen Versuche Luft in die Trommelhöhle pressen lässt, oder während eines Schlingactes bei geschlossenen Nasenöffnungen, die Luft aus der Trommelhöhe herauszieht, so wird man bei Betrachtung des Lichtreflexes am Trommelfelle eine Formveränderung desselben wahrnehmen, da sich die Wölbung der Membran bei diesen raschen Luftdruckschwankungen in der Trommelhöhle nothwendigerweise ändern muss. Wenn wir also während der genannten Manipulationen eine Veränderung am Lichtkegel wahrnehmen, so können wir mit Bestimmtheit sagen, dass die Tuba durchgängig

ist, wir können aber aus dem Mangel einer Form- oder Grössenveränderung des Reflexes keineswegs auf das Gegentheil schliessen, da oft bei sehr raschen und starken Luftdruckveränderungen, z. B. beim Catheterisiren auch im normalen Zustande, nicht die geringste Bewegung am Trommelfelle sichtbar sein kann, während ein in den Gehörgang eingesetztes Manometerröhrchen durch die Bewegung eines in demselben befindlichen Tröpfchens, unzweifelhaft das Vorhandensein einer Wölbungsänderung anzeigt.

Ausser diesem Lichtreflexe, welcher bei Krankheiten des Gehörorgans die verschiedensten Veränderungen erleiden kann, finden sich manchmal im Normalzustande noch an andern Stellen des Trommelfells Reflexe, namentlich manchmal an der hintern obern Partie, ein verwaschener Glanz (v. Tröltsch), und hie und da ein kleiner Lichtreflex, in dem bereits früher geschilderten vor und über dem kurzen Fortsatze befindlichen Grübchen.

Einen wichtigen Einfluss auf die Beurtheilung des Gesehenen am Trommelfelle hat die Neigung desselben zum Gehörgange, und müssen wir denselben etwas ausführlicher besprechen, da pathologische Veränderungen am Trommelfelle durch diese Neigung eine Aenderung ihrer wirklichen Form für das Auge bedingen. Vor Allem muss hervorgehoben werden, dass wir vom Trommelfell wegen seiner Neigung, die wir bei der anatomischen Schilderung bereits detailirt haben, während der Inspection nicht die directe Flächenansicht erhalten, sondern dass wir dasselbe mehr seitlich in schräger Richtung ansehen, und fernerhin, dass die einzelnen Partien des Trommelfells wegen der verschiedenen Wölbungsverhältnisse der einzelnen Theile auch verschieden zum Gehörgange geneigt sind. Unser Urtheil über den Grad dieser Neigung ist bei der Inspection des Trommelfells sehr unsicher, indem wir dieselbe

viel geringer schätzen, als sie am anatomischen Präparate sich darstellt.

Die beträchtliche Neigung des Trommelfells hat zunächst auf die Beurtheilung der Flächenausdehnung desselben Einfluss, indem das Trommelfell bei der Inspection, wegen der schrägen Stellung seiner Ebene zu unserer Gesichtsaxe kleiner erscheint, als es in der Wirklichkeit ist, wir somit dasselbe in perspectivischer Verkürzung ansehen. Je geringer die Neigung ist, (und Differenzen sind nach den betreffenden vorangegangenen Mittheilungen hier sehr häufig), desto grösser erscheint uns das Trommelfell, vorausgesetzt, dass nicht durch eine zu starke Wölbung der vordern knöchernen Gehörgangswand nach hinten, ein grosser Theil der vordern Partie der Membran verdeckt wird, da in Fällen, wo der Gehörgang weiter und kurz ist, das Trommelfell grösser erscheint. Eben so wenig können wir in Folge dieser Neigung mittelst der Inspection die eigentliche Form des Trommelfells eruiren, wozu übrigens auch das schon beschriebene Verhältniss der vordern Wand des knöchernen Gehörganges beiträgt. Hieraus ergibt sich, dass auch pathologische Veränderungen am Trommelfelle, durch die Neigung desselben eine Aenderung ihrer wirklichen Grösse und Form erleiden müssen, und wird dies in manchen Fällen, wie später ersichtlich sein wird, evident durch den Sectionsbefund bestätigt.

Sowie die Neigung hat auch die zu ihr in inniger Beziehung stehende Wölbung des Trommelfells Einfluss auf Beurtheilung des pathologischen Trommelfellbefundes. Bekanntlich ist das Trommelfell, durch den Zug des Hammergriffs, nach aussen concav, dies gilt jedoch nur vom Trommelfell als Ganzem. Von der am meisten nach innen gewölbten Stelle, dem sogenannten Umbo, gegen die Peripherie hin ist jedoch das Trommelfell, wie bereits erwähnt, nach aussen convex. Der Grund hievon ist ein rein

physicalischer, da man dasselbe Phänomen an jeder elastischen Membran beobachtet, welche durch Zug oder Druck an irgend einer Stelle nach einer Seite hin, stark ausgebaucht wird. Die Wölbung des Trommelfells differirt bei den einzelnen Individuen ebenso wie die Neigung, und ist unser Urtheil über den Grad derselben bei der Inspection am Lebenden, ein ebenso mangelhaftes, wie jenes über die Neigung. Ebenso wie uns das Trommelfell verticaler zu stehen scheint, als es in der Wirklichkeit ist, ebenso erscheint uns das Trommelfell weniger nach innen gewölbt. Wir urtheilen zumeist auf mehr oder minder ausgesprochene Wölbung des Trommelfells von der Stellung des Hammergriffs, doch ist diese, wie in der Folge ersichtlich sein wird, nicht für alle Fälle maassgebend. Die Convexität des Trommelfells nach aussen, vom Umbo gegen die Peripherie hin, ist nicht an allen Theilen desselben gleich, sie ist am vordern untern Quadranten und in der Nähe desselben etwas grösser, als an der hintern Partie des Trommelfells. Dass hier keine regelmässigen Curvenkrümmungen vorkommen können, ergibt sich schon daraus, dass das Trommelfell keine kreisrunde Membran ist, und dass der Hammergriff, respective dessen Ende, wie erwähnt, nicht im Centrum des Trommelfells sich befindet, und können wir diese Differenzen und Unregelmässigkeiten der Krümmung bei verschiedenen Individuen aus den verschiedenen früher angeführten Formen des Lichtkegels, wie sie sich bei Normalhörenden darbieten, am besten beurtheilen.

Zu erwähnen wäre noch eine auf die Neigung und Wölbung des Trommelfells zu beziehende Erscheinung, welche bei der Untersuchung von Ohrenkranken volle Berücksichtigung verdient. Es ist dies das etwas stärkere Hineinragen des Hammergriffs gegen die Trommelhöhle, combinirt mit einer stärkern Vorwölbung der hinter dem Hammergriffe gelegenen Partie, welche in manchen Fällen

wegen der schrägen Stellung der Membran den Griff so verdeckt, dass von demselben gar nichts oder nur seine beiden Enden zu sehen sind.

Fassen wir das bisher Gesagte zusammen, so ergibt sich in übersichtlicher Kürze folgender normaler Befund: (Taf. I, B. 1, 2, 3, 4.) Am vorderen oberen Pole des Trommelfells sieht man einen weisslichen vorspringenden Punkt, den kurzen Hammerfortsatz; von diesem nach hinten, unten und nahe gegen die Mitte des Trommelfells zieht ein weisslicher oder knochengelber, am unteren Ende spatelförmig anschwellender Streifen, der Hammergriff; vor und unter dem Ende des Hammergriffs, sieht man den mit der Spitze am Umbo, mit der Basis nach vorn und unten gegen die Peripherie gekehrten dreieckigen Lichtfleck, den Lichtkegel; die zwischen Hammergriff und Lichtkegel gelegene vordere Partie des Trommelfells gewöhnlich dunkler grau, selten bis zur Peripherie sichtbar; die hinter dem Griff gelegene Partie, von der hintern obern Wand des Gehörganges, durch eine lichtere Linie mehr weniger deutlich abgegrenzt, erscheint viel grösser, lichter, und ihre Farbe wird durch das durchscheinende Promontorium, manchmal durch den langen Ambosschenkel, und durch die Tröltsch'sche Trommelfelltasche mit der *Chorda tympani* in der angegebenen Weise modificirt.

Anomalien der Durchsichtigkeit und Farbe des Trommelfells.

Die Durchsichtigkeit und Farbe des Trommelfells erleidet bei Erkrankungen des Gehörorgans, sehr häufig mannigfache Veränderungen, welche durch die Inspection ermittelt, in vielen Fällen wichtige Anhaltspunkte für die Diagnose bieten. Es ist bereits früher als Grund dieses häufigen Vorkommens von Veränderungen am Trommelfelle, die anatomische Anordnung der einzelnen Schichten der Membran angeführt worden, vermöge welcher Affectionen sowohl des äussern Gehörganges, als auch der Trommelhöhlen-Auskleidung, auf die betreffende Ueberzugsschichte des Trommelfells sich fortpflanzen, und dasselbe zum Sitze von Erscheinungen machen, welche um so öfter zur Beobachtung gelangen müssen, als die Erkrankungen des äussern und mittleren Ohres, die häufigste Grundlage für die Functionsstörungen des Gehörs überhaupt abgeben.

Die in Form von Trübungen auftretenden Ernährungsstörungen des Trommelfells können daher im Allgemeinen nur als Theilerscheinung einer noch bestehenden oder als Ueberreste eines bereits abgelaufenen Processes bezeichnet werden. Indessen ist der Charakter der Trübungen nicht immer auf ein bestimmtes ursächliches Moment zurückzuführen. Untersucht man nämlich eine grosse Anzahl

Normalhörender, so wird man von dem allerdings seltenen glashellen bis zum normal durchscheinenden und gänzlich getrübten Trommelfelle, die mannigfachsten Abstufungen finden, und lassen eine namhafte Anzahl Normalhörender, beiläufig 25%, eine normale *Membrana tympani* nachweisen. Diess glaubten wir in Hinblick auf die bei Krankheiten des Gehörorgans vorkommenden Trommelfelltrübungen soll die Beurtheilung ihres Werthes für die Diagnostik eine nüchterne sein — als wichtig voranschicken zu müssen.

Die Ursachen der Trübungen bei Normalhörenden sind differenter Natur. Diese Veränderungen, welche wir bei der speciellen Schilderung der Trommelfelltrübungen näher würdigen werden, müssen bei Mangel jedweden positiven Anhaltspunktes, manchmal auf Bildungsanomalien zurückgeführt werden, oder sie sind in einer Entwicklungshemmung begründet, indem die Aufhellung des beim Neugebornen und in der ersten Lebenszeit *de norma* trüben Trommelfells, welche späterhin erfolgen sollte, unterblieben ist. Ebenso können diese Veränderungen die Folgen eines in früherer Zeit mit völliger Heilung abgelaufenen Krankheitsprocesses sein; öfters beruht höchstwahrscheinlich die durch Trübung der Innenfläche des Trommelfells hervorgerufene Undurchsichtigkeit desselben, bei sonst normalem Gehör, auf einem ehemals überstandenen Paukenhöhlen-Catarrh, welcher ohne Functionsstörung zu hinterlassen, mit Trübung der Schleimhautschichte des Trommelfells geheilt ist.

Obwohl wir uns in der folgenden Schilderung an die anatomische Eintheilung, nach dem Sitze der Trübung in den einzelnen Schichten des Trommelfells, vorzugsweise halten, so ist doch von vorne herein leicht ersichtlich, dass eine solche Eintheilung streng nicht durchführbar ist, weil die durch ihre wechselseitigen Ernährungsbeziehungen so innig mit einander verbundenen Lamellen kaum getrennt von einander gedacht werden können, und deshalb auch

jede einzelne Schichte an der Ernährungsstörung ihrer nachbarlichen nothwendig theilhaben muss. Wenn es sich daher um die Bedeutung der Trübungen in ihrer Verwerthung für die Diagnostik handelt, so sind, neben der anatomischen Grundlage, die Momente, welche sie bedingen, genau zu berücksichtigen. Aus der Art und dem Grade der Trübung allein wird sich auf die Natur des Gehörleidens kaum ein Schluss ziehen lassen, darum ist auch hier die Vereinigung des anatomischen mit dem ätiologischen Standpunkte zur Ermöglichung einer systematischen Darstellung der Trommelfelltrübungen unerlässlich; ein Schluss auf den Grad der Functionsstörung ist von denselben fast nie möglich. Indem wir die Unterscheidung zweier grosser Gruppen, der totalen und partiellen Trübungen, beibehalten, wollen wir in Folgendem zur speciellen Schilderung der Trommelfell-Opacitäten übergehen.

A. Totale Trübungen.

Die totalen Trübungen weisen oft gänzlich abweichende Farbenverhältnisse auf, welche wohl für die Diagnostik — da sie oft selbst bei Affectionen einer und derselben Schichte sehr variable Nuancirungen darbieten — keine wichtige Bedeutung erlangen können. Wir haben bereits früher angeführt, dass bei der Beleuchtung des Trommelfells die Farbe desselben eine Combinationsfarbe sei, aus der Eigenfarbe des Trommelfells, der vom Promontorium reflectirten Stralen, und der angewandten Lichtart. Bei völlig entwickelter Trübung nun wird der Durchtritt des Lichtes durch das Trommelfell auf ein Minimum reducirt, und somit ist auch die Summe der vom Promontorium reflectirten Stralen eine äusserst geringe, so dass man sie bei der Farbe des getrübten Trommelfells kaum als Factor ansehen kann. Die Eigenfarbe des normalen Trommelfells geht durch die Ein- oder Auflagerung

der trübenden Substanz verloren, daher das getrübte Trommelfell die der Opacität eigenthümliche Farbe darbieten wird. In ihren veranlassenden Ursachen weichen die totalen Trübungen wesentlich von einander ab, und sind der anatomischen Reihenfolge nach theils ursprünglich, theils durch Fortpflanzung abhängig:

Von Lockerung oder Verdickung der Epidermisschichte des Trommelfells.

Von Erkrankungen der Dermoidschichte desselben.

Von Undurchsichtigkeit der *Substantia propria*.

Von Trübungen und Verdickungen der Schleimhautfläche.

1.

Trübungen der Epidermisschichte des Trommelfells.

Die Lockerung der Epidermisschichte des Trommelfells ist sowohl bei primären Erkrankungen desselben, als auch bei Affectionen des äusseren und mittleren Ohres sehr häufig. Im normalen Zustande wird, wie wir bereits früher erwähnt haben, die Epidermis des Trommelfells ähnlich den Uebergangsstellen der Haut in eine Schleimhaut, von einer dünnen Lage zarter, durchsichtiger Epithelialzellen gebildet, welche in den tiefern Schichten, die weichen safthaltigen Zellen des *Rete Malpighii* aufweist. Wie an der Leiche durch Maceration dieser Schichte dieselbe getrübt und undurchsichtig wird, ebenso lockert sie sich durch Erkrankungen am Lebenden, wodurch die einzelnen Zellen ihre Undurchsichtigkeit einbüssen, und in Folge dessen die Trommelfelloberfläche glanzlos und trübe erscheint. Diese Lockerung findet man nicht selten bei Normalhörenden; und wenn man auch annehmen muss, dass in manchen derartigen Fällen, äussere Momente nicht

ohne allen Einfluss auf die zu starke Verhornung und Auflockerung der Epidermisschichte sind, so ist andererseits doch hervorzuheben, dass man oft bei Personen mit weiten, geradegestreckten und kurzen Gehörgängen, welche die Inspection des Trommelfells ohne jede Beleuchtungsweise ermöglichen und dem Zutritte von Wind und Staub besonders zugänglich erscheinen, hell glänzende, durchscheinende Trommelfelle antrifft. In pathologischen Zuständen ist eine derartige Auflockerung meist die Folge einer serösen Durchfeuchtung des Trommelfells, wie sie im Beginne von acuten Paukenhöhlencatarrhen, den allerdings seltenen Formen der selbstständigen Myringitis, und im Anfange der Otitis externa zu Stande kommt.

Von der blossen Auflockerung unterscheidet sich die abnorme Verdickung der Epithelialschichte; sie kommt äusserst selten selbstständig vor, sondern ist meist eine Theilerscheinung pathologischer Processe im äussern Gehörgange, welche sich durch Fortpflanzung auf die äussere Trommelfellschichte verbreiten, und öfters wiederkehrenden Hyperämien, bestehenden oder abgelaufenen Catarrhen des äussern Gehörgangs ihren Ursprung verdanken. Oefters kommen sehr beträchtliche Epidermidalauflagerungen am Trommelfelle während des Ablaufes eines mit Trommelfellperforation einhergehenden eitrigen Trommelhöhlencatarrhes zur Beobachtung.

Die in Folge von Hyperämien des äussern Gehörganges auftretende Epidermidalverdickung wird nicht selten bei Erfrierungen des äussern Ohres, bei öfters recidivirenden Gehörgangsfurunkeln, beim Eczem und Erysipel beobachtet. Da auch hier, wie bei Hyperämien der äussern Decke, eine vermehrte Epidermisbildung eintritt, wird der Gehörgang entweder von Epidermidalschuppen und Cerumen theilweise ausgefüllt erscheinen, oder von einem continuirlichen, oft geschichteten Stratum verdickter Epidermis ausgekleidet

sein, welche sich in grösseren membranartigen Platten oder in Form eines zusammenhängenden Blindsackes entfernen lässt.

Nach abgelaufenen Catarrhen des äussern Gehörgangs oder der Trommelhöhle findet meist noch längere Zeit hindurch eine vermehrte Epidermisbildung statt; sie erfolgt so rasch, dass schon einige Tage nach Entfernung derselben sich eine neue Auflagerung im Gehörgange und am Trommelfelle gebildet hat.

Die Trübungen des Trommelfells durch Verdichtung der Epidermidallage sind je nach der Mächtigkeit und je nach der Beimengung von Ohrenfettpartikeln oder eingetrocknetem Eiter und Schleim verschieden; zur Unterscheidung von den durch Verdickung der Schleimhaut entstandenen Opacitäten besitzen wir in dem Durchscheinen des Hammergriffs und kurzen Fortsatzes zumeist ein wichtiges Merkmal. Die ausgesprochenste Schleimhauttrübung schliesst die Sichtbarkeit dieser Theile des Hammers nur sehr selten aus, während schon bei Epidermidalverdickungen geringern Grades der Hammergriff sehr undeutlich, und nur bei überfüllten Blutgefässen, durch die Auflagerung schmutzig rothgelb, bei mächtigeren Auflagerungen gar nicht mehr durchschimmert. Der vorragende kurze Fortsatz ist manchmal selbst bei etwas stärkerer Auflagerung noch kenntlich. Die Farbe der Auflagerung ist gewöhnlich eine grauweisse oder schmutzig gelbe, oder von beigemengten Ceruminalpartikeln stellenweise licht- oder dunkelbraun, das Trommelfell hat seinen normalen Glanz eingebüsst, dagegen kann dasselbe an mehreren Punkten, ja sogar durchaus, fettglänzend erscheinen, in Fällen, wo die Epidermisschuppen von Fett getränkt sind. Begreiflicherweise sind mit derartigen Auflagerungen auch Abweichungen in der Wölbung, der sichtbaren Flächenausdehnung des Trommelfells verbunden, und findet man dasselbe entweder abgeflacht oder uneben und rauh,

und ist die Abgrenzung zwischen Gehörgang und Trommelfell nicht mehr unterscheidbar.

Die Epidermidalauflagerungen stören, wenn sie nur eine dünne Schichte darstellen, selten, in manchen Fällen jedoch schon beträchtlich das Hörvermögen; dagegen werden dickere Schichten, besonders mit der Dermis eng zusammenhängende, durch Herabsetzung der Schwingungsfähigkeit des Trommelfells zuweilen eine hochgradige Schwerhörigkeit, manchmal Ohrensausen veranlassen, welche durch Entfernung der Epidermis rasch zu heben ist. So geringscheinend auch solche Auflagerungen für die Functionsstörung scheinen mögen, so ergibt sich doch aus der Praxis die Wichtigkeit der Erkenntniss dieser Vorkommnisse; da manchmal Fälle zur Beobachtung gelangen, bei denen die hiedurch veranlasste Schwerhörigkeit und Sausen durch die verschiedenartigsten, oft abenteuerlichsten Curen behandelt wurden, während sie durch vorheriges Einträufeln von etwas Glycerin und nachherigem Ausspritzen mit lauwarmem Wasser rasch beseitigt werden.

2. Trübungen durch Erkrankungen der Dermoidschichte des Trommelfells.

Mit Bezug auf das, was wir früher bei der Schilderung der mikroskopischen Anatomie des Trommelfells über den Bau der Dermoidschichte gesagt haben, müssen wir noch hinzufügen, dass die Gefässästchen des Trommelfells trotz ihrer vielfachen Verzweigungen und Anastomosen im normalen Zustande nicht sichtbar sind; bei stärkeren Hyperämien hingegen treten sofort die weitverbreiteten Gefässramificationen deutlich zu Tage, und können Hyperämien höhern Grades, selbst ohne jede weiter hinzutretende Structurveränderung im Trommelfelle, eine Undurchsichtigkeit desselben herbeiführen. Die Hyperämien der Cutis des Trommelfells kommen nicht selten gleichzeitig mit

hyperämischen Zuständen des äussern Gehörgangs und der Trommelhöhle vor; unter normalen Verhältnissen können aber durch mechanische Momente, durch öfteres Berühren des Trommelfells, durch länger andauernde Untersuchung mit Trichter und Spiegel (v. Tröltsch), durch öftere Reizung des äussern Gehörgangs mit harten Körpern, locale, auf das Paukenfell beschränkte Hyperämien hervorgerufen werden, welche nach einiger Zeit wieder schwinden. Am auffallendsten erscheint bei der Untersuchung des hyperämischen Trommelfells die Blutüberfüllung der Hammergefässe, als hellrothes oder lividés Gefässbündel (Taf. I, B. 3), welches längs dem hintern Rande des Griffes bis zu dessen Ende verläuft, am obern Ende entweder begrenzt erscheint, oder mit den blutüberfüllten Gefässen der obern Wand des äussern Gehörganges an dessen Uebergangsstelle zum Trommelfelle zusammenhängt. Oefters sieht man, namentlich bei acuten Trommelhöhlencatarrhen, am obern Pole des Trommelfells eine 2—3‴ im Durchmesser haltende, mehr weniger begrenzte hyperämische Parthie, welche zur Hälfte dem Trommelfelle, zur Hälfte dem Gehörgange angehört, und in der Mitte den gelblichen vorragenden kurzen Fortsatz hat, nicht unähnlich einer von einem rothen Hofe umgebenen Acnepustel. In einem Falle zog, an der Mitte der obern Wand des Gehörganges beginnend, ein scharf begrenztes 1‴ breites Gefässbändchen der obern Wand entlang, und setzte sich als Gefässbündel des Hammergriffs bis zu dessen Ende fort. Uebrigens ergibt die Beobachtung von Ohrenkranken, namentlich von chronischen Catarrhen ohne eitrige Secretion, sehr häufig mannigfache Abänderungen in dem Ansehen der Griffgefässe. In mehreren derartigen chronischen Fällen sah ich eine constant andauernde Gefässüberfüllung am Hammergriff, welche manchmal so bedeutend war, dass sie den Hammergriff ganz bedeckte (Taf. II, B. 4), so dass dessen Richtung eben nur durch die injicirten Gefässe

kenntlich war. In andern Fällen hingegen war die Injection spärlicher und ich sah nicht selten den Griff von einem rosenrothen Gefässchen ganz eingefasst, oder von einem stärkern quer über den Griff laufenden Gefässe gekreuzt; letzteres auch manchmal nach abgelaufenen Otorrhoen mit Narbenbildung oder Kalkablagerungen im Trommelfell. Beachtenswerth sind fernerhin die intermittirend auftretenden Hyperämien am Griffe, sowohl bei chronischen Trommelhöhlenaffectionen, als auch bei sonst normalhörenden Individuen, welche in Folge von Hyperämie des Gehirns und der Gehörorgane zeitweilig an Ohrensausen, Eingenommenheit des Kopfes und Schwindelanfällen leiden, mit deren Aufhören auch die Injection am Hammergriffe sich verliert. Die Kenntniss der nähern Beziehung der Gefässe des äussern Gehörgangs zu jenen der Dermisschichte des Trommelfells verdanken wir den bahnbrechenden Untersuchungen v. Tröltsch's, und sind eben die Untersuchungen von Ohrenkranken, bei denen häufig die Verhältnisse der Gefässramificationen deutlich zu Tage treten, am besten geeignet, sich von der Richtigkeit der Ansichten dieses Autors zu überzeugen.

Ausser der sogleich in's Auge fallenden Blutüberfüllung der Hammergriffgefässe, kann man bei ausgedehntern Hyperämien des Trommelfells einen der Trommelfellperipherie nahe gelegenen circulären Gefässkranz entdecken, von welchem aus radiäre Gefässreiserchen gegen das Centrum des Paukenfells verlaufen, um mit den beschriebenen Hammergriffgefässen zu anastomisiren. (Taf. I, B. 5.) Insbesondere treten bei acuten Trommelhöhlencatarrhen, oder bei Recidivirungen eines chronischen Catarrhs diese Verhältnisse ausgeprägt hervor, und wenn auch diese allein für die Bestimmung der Localität eines Processes im Gehörorgane nicht hinreichen, so ist andererseits der Werth eines solchen Befundes, mit den übrigen Symptomen zusammengefasst, für die Diagnose nicht zu unterschätzen.

Fall: *Acuter Trommelhöhlencatarrh, Hyperämie und seröse Durchfeuchtung des Trommelfells — normaler Verlauf — Ausgang in Heilung.*

Herr A. St., Mediciner, verspürte im Monate Juni d. J. kurze Zeit nach einem kalten Bade einen heftigen Schmerz im rechten Ohre, welchem sich bald starkes Sausen beigesellte. Die am nächsten Tage vorgenommene Untersuchung ergab: Der äussere Gehörgang, namentlich der knöcherne Theil, gleichmässig rosenroth injicirt, an der Uebergangsstelle zum Trommelfelle wird diese Röthe saturirter, namentlich am vordern obern Pole des Trommelfells in der Umgebung des kurzen Hammerfortsatzes, welcher sich als weissgelbliches Knöpfchen von der dunkelrothen Umgebung deutlich abhebt. Längs des Hammergriffs zieht ein lividrothes Gefässbündel, welches so stark entwickelt ist, dass es den gelblichen Hammergriff selbst unsichtbar macht. Nächst der Peripherie des Trommelfells sieht man einen circulären Gefässkranz, von welchem kleine leicht geschlängelte Aestchen gegen das Centrum hinziehen, um mit den Griffsgefässen zu anastomosiren, die übrigen zwischen den injicirten Stellen gelegenen Trommelfelltheile erscheinen schmutziggrau, bleifarben (v. Tröltsch), serös durchfeuchtet wie gestichelt; der Lichtkegel verwaschen, kaum angedeutet. Die Hörweite ist kaum merklich gestört. Da die starken Schmerzen andauerten, so wurden 5 Blutegel knapp vor dem Tragus applicirt und ein Gargarisma von: Tct. opii dr. semis, Aqu. font. unc. quatuor, mit etwas Zucker versetzt, angeordnet. Am folgenden Tage hatte der Schmerz auf der rechten Seite ganz aufgehört, trat aber auf dem bisher intact gebliebenen linken Ohre mit derselben Heftigkeit und eben denselben Erscheinungen am Trommelfelle wie rechterseits auf. Es wurden nun auch links 5 Blutegel angesetzt, nach deren Abfallen der Schmerz sofort nachliess. — Am dritten Tage der Erkrankung waren zwar die Schmerzen beiderseits geschwunden, das Sausen dauerte jedoch beiderseits fort, und die Hörweite war nun auf beiden Seiten für die Uhr (12′ mittlere normale Hörweite) auf 3—4″, für das Sprachverständniss auf etwas über eine Klafter herabgesunken, während die Veränderungen am Trommelfelle nahezu dieselben waren, wie am vorherigen Tage. Als ich nach der von mir angegebenen Methode die beiden Ohrtrompeten gleichzeitig durch die Luftdouche durchgängig machte, nahm die Hörweite sofort rechts auf $3^1/_2$, links auf 7 Klafter für das Sprachverständniss zu, das Sausen wurde schwächer und der Kranke fühlte sich im Ganzen sehr erleichtert. Am vierten Tage der Erkrankung war derselbe Befund am Trommelfelle mit dem Unterschiede, dass dasselbe nicht so feucht erschien. Die Hörweite war wieder auf 2 Klafter beiderseits herabgesunken, wahrscheinlich durch die neuerdings erfolgte Schleimansammlung in der Trommelhöhle und der Tuba Eustachii, erreichte jedoch wieder die gestrige Höhe, nachdem die Luftdouche vorgenommen wurde. Am fünften Tage zeigte sich bereits eine bedeutende Abnahme der Injection des äussern Gehörgangs und des peripheren Gefässkranzes; nur die Hammergefässe waren noch injicirt und einzelne Reiserchen zogen auf

dem grüngelb getrübten Trommelfelle scharf begrenzt vom Centrum gegen die Peripherie. Der Glanz am Trommelfelle fehlt gänzlich. Die Hörweite hat seit gestern nur wenig abgenommen, bessert sich aber nach der Luftdouche rechts auf 9, links auf 8 Klafter für das Sprachverständniss und 3′ für die Uhr. — In den folgenden drei Tagen war der Befund im Trommelfelle, sowie die Hörweite dieselbe geblieben. — Am neunten Tage der Erkrankung war im Gehörgange keine Spur einer Injection, am Trommelfelle zeigte sich nur längs des Hammergriffs ein blassrothes Gefässbündel, der Lichtkegel war vorhanden, jedoch matt und etwas verwaschen, das Trommelfell graulich getrübt. Die Hörweite nähert sich bereits der normalen, das Sausen hat gänzlich aufgehört, die Luftdouche wird täglich fortgesetzt. Am dreizehnten Tage der Erkrankung waren bereits sämmtliche krankhaften Erscheinungen am Trommelfelle geschwunden, Glanz und Wölbung waren ebenso wie die Hörweite vollkommen normal, und hatte ich Gelegenheit, dasselbe bei einer einige Monate später vorgenommenen Untersuchung wieder zu constatiren.

Dies ist beiläufig das Bild des acuten Trommelhöhlencatarrhs mit vorwaltend schleimiger Secretion auf der Trommelhöhlenschleimhaut und günstigem Verlaufe mit Ausgang in Heilung. Dass bei einzelnen Fällen Verschiedenheiten im Trommelfellbefunde, abnorme totale oder partielle Wölbung nach aussen, Bläschenbildung durch Abhebung einzelner Partien der Epidermis durch seröse Ausschwitzung, partielle gelbgrünliche Entfärbung des im Uebrigen saturirt rothen Trommelfells vor oder hinter dem Hammergriffe vorkommen, lehrt die Untersuchung zahlreicher Fälle zur Genüge. Im Uebrigen können ganz ähnliche Befunde am Trommelfelle auch bei eitrigen Trommelhöhlencatarrhen vorkommen, Tage, ja wochenlang bevor das Trommelfell durch den in der Trommelhöhle angesammelten Eiter durchbrochen wird, so dass wir in der ersten Zeit der Erkrankung nie genau bestimmen können, ob ein einfacher oder eitriger Trommelhöhlencatarrh sich entwickeln werde.

Den Hyperämien am Trommelfelle reihen wir hiemit die Ecchymosen an demselben an. Sie entstehen ebenfalls bei acuten Trommelhöhlencatarrhen oder Trommelfellentzündungen, oder bei acuten Recidiven chronischer

Trommelhöhlencatarrhe. Obwohl bei sonst ganz gesunden Individuen vorkommend, werden sie doch häufiger bei herabgekommenen decrepiden Individuen häufiger beobachtet. In einem Falle von Marasmus nach Typhus, wo in den letzten Tagen sich ein acuter Catarh der Trommelhöhle mit Ohrensausen entwickelte, fanden sich neben kleinen zerstreuten Echymosen am Trommelfelle ganz ähnliche auf der Trommelhöhlenschleimhaut, namentlich am Promontorium. Die Erkenntniss der Echymosen am Trommelfelle durch die Inspection ist sehr leicht; man sieht gewöhnlich am mehr weniger hyperämischen Trommelfelle (Taf. I, B. 6) theils scharf abgegrenzte, theils verwaschene, unregelmässige Blutflecke in verschiedener Anzahl, besonders häufig hinter dem Hammergriff, oder theilweise auf diesem lagernd. Nicht selten findet man ähnliche Echymosen im knöchernen Gehörgange, manchmal eine grosse Echymose an der obern Wand desselben, welche, wie wir bei einer alten Frau im Beginne einer Trommelfellentzündung beobachteten, ununterbrochen auf das Trommelfell überging und die obere Hälfte desselben bedeckte. Selten findet man derartige kleine Blutergüsse an einem chronisch entzündeten und secernirenden Trommelfelle, mit oder ohne Perforation desselben.

Fall: *Acuter Trommelhöhlencatarrh. — Symmetrische Echymosen vor und hinter dem Hammergriffe beider Trommelfelle. — Heilung.*

Herr v. St., Landesgerichtsrath, 46 Jahre alt, verspürte am folgenden Tage nach einem Dampfbade, in welchem ihm während der Douche etwas Wasser in die Gehörgänge kam, rechts einen heftigen stechenden Schmerz, welcher nach Einträufeln von etwas lauwarmem Oel sofort wich, aber einer bedeutenden Schwerhörigkeit auf dieser Seite Platz machte. Tags darauf stellten sich dieselben Erscheinungen im linken Ohre ein. Die Untersuchung ergab Folgendes: Der rechte äussere Gehörgang stellenweise geröthet, der Hammergriff theilweise von injicirten Gefässen gedeckt, kurzer Fortsatz deutlich sichtbar; $^1/_2$‴ hinter dem Hammergriffe und ebenso weit von der hintern Peripherie des Trommelfells entfernt sieht man eine beiläufig $2^1/_2$‴ — 3‴ im Durchmesser habende, ziemlich scharf abgegrenzte dunkelrothe Ecchymose, vor dem Hammergriff eine eben solche nur etwas kleinere. Einen ganz ähnlichen

Befund wies die Inspection am linken Ohre nach. Die Uhr wurde rechts nur beim Anlegen, links auf 3'' Entfernung gehört; das Sprachverständniss betrug rechts 4', links über eine Klafter; Knochenleitung war beiderseits vorhanden. — Nach dem von mir angegebenen Verfahren, die Eustachische Trompete durchgängig zu machen, besserte sich die Hörweite sofort beiderseits auf über 3 Klafter. Am folgenden Tage war die Hörweite zwar wieder etwas von dieser Distanz herabgesunken, besserte sich jedoch gleich nach der Wiederholung des Verfahrens auf $3^1/_2$—4 Klafter. Die Dauer der Behandlung mit dieser Methode betrug im Ganzen 3 Wochen; während dieser Zeit hatten bei stetiger Zunahme der Hörweite, sowohl für die Uhr als auch das Sprachverständniss, die Ecchymosen am Trommelfelle von einem Tage zum andern sichtlich abgenommen, indem eine rostfarbige Entfärbung und späterhin ein gänzliches Schwinden eintrat, der Glanz des Trommelfells erschien wieder, ebenso Hammergriff und kurzer Fortsatz, aber beiderseits blieben, nach vollständiger Herstellung des normalen Hörvermögens, sowohl vor als auch hinter dem Hammergriffe nicht scharf abgegrenzte weisslichgraue Plaques (interstitielle Exudate) als Residuen der mit dem Trommelhöhlencatarrh verbundenen Trommelfellaffection zurück.

In noch höhern Graden des acuten Catarrhs, besonders mit eitriger Secretion, erscheint das Trommelfell vor dem Durchbruche manchmal in der Weise geröthet, dass einzelne Ramificationen gar nicht mehr unterschieden werden können; vielmehr findet man eine gleichmässig saturirt rothe Fläche ohne unterscheidbare Hammertheile vor, und sieht man gleichzeitig diese Röthung sich auf einen grossen Theil des knöchernen Gehörgangs sich erstrecken.

Inmitten der saturirten Röthung des Trommelfells bei acuten Trommelhöhlencatarrhen mit eitriger Secretion, sieht man vor dem Durchbruche des Trommelfells in manchen Fällen an einer oder mehreren Stellen, besonders häufig an der hintern untern Partie, grünlichgelbe, mehrere Linien grosse, an der Peripherie meist verwaschene Flächen, welche von eingelagertem Exsudate im Trommelfelle herrühren und höchstwahrscheinlich durch Druck auf die Gefässramificationen die Hyperämie an diesen Theilen schwinden machen. In einem Falle sah ich nach dem Durchbruche, die Perforationsöffnung gerade an der

Stelle, wo vorher die angegebene gelbe Entfärbung zu sehen war.

Die durch Entzündung herbeigeführten Trübungen bieten je nach dem Grade der Blutüberfüllung und den in der Dermis und den übrigen Schichten gesetzten Producten Verschiedenheiten dar. Die Dermisschichte des Trommelfells hat nämlich mit der Auskleidung des knöchernen Gehörganges die Eigenthümlichkeit gemein, bei ihren Entzündungen die Eigenschaften einer unter ähnlichen Bedingungen afficirten Schleimhaut anzunehmen. Im normalen Zustande, wie erwähnt, von besonderer Feinheit, ist sie im Zustande der Entzündung einer bedeutenden Schwellung und Verdickung fähig. Oft genug findet man an Leichen von mit Otorrhoe behaftet Gewesenen das ganze oder perforirte Trommelfell 1, $^1/_2 - ^3/_4$''' dick, wobei ein grösserer Theil auf die Schwellung der Dermis, ein geringerer auf das gleichzeitig in die *Substantia propria* eingelagerte Exsudat zu beziehen ist. Bei der mikroskopischen Untersuchung einer derart veränderten Cutis wird zuweilen zwischen grossen Bindegewebsmaschen und zahlreichen, selbst bis zur Varicosität ausgedehnten Gefässen Exsudat in Form von Detritus und Eiterkörperchen sichtbar. Begreiflicher Weise wird jede selbst geringfügige Verdickung der Cutisschichte die Durchsichtigkeit des Trommelfells erheblich beeinträchtigen, indess werden die hiedurch bedingten Trübungen der ursprünglichen Anschauung am erkrankten Objecte einige erwähnenswerthe Verschiedenheiten darbieten.

Bei acuten oder selbst schon lange andauernden fortgepflanzten Entzündungen der äussern Trommelfellschichte erscheint durch die namhafte Wulstung der Gehörgangsauskleidung die Uebergangsstelle auf das Trommelfell verwaschen, die Flächenausdehnung des Trommelfells bedeutend verkleinert, bei stark überfüllten Gefässen mehr weniger saturirt roth, stellenweise von Eiter (Taf. I, B. 8) oder

einer Exsudatflocke (Taf. I, B. 9) bedeckt; hiebei ist das Trommelfell abnorm abgeflacht oder uneben wie granulirt, und wird das hineingeworfene Licht an einer oder mehreren Stellen an kleinen umschriebenen Punkten reflectirt, welche manchmal selbst bei nicht perforirtem Trommelfelle eine pulsirende Bewegung zeigen. Bei geringeren Graden der Blutüberfüllung wird jedoch das Trommelfell je nach der Menge des in der Dermis eingelagerten Exsudates, ein gelbröthliches, zum Theil auch ein schmutziggraugelbes, oft missfärbiges Aussehen zeigen, und die Unterscheidung der einzelnen Partien des Trommelfells unmöglich machen. Allein sämmtliche durch Schwellung bedingten Trübungen dieser Schichte haben das Gemeinsame, das Durchschimmern des Hammergriffs in den meisten Fällen gänzlich aufzuheben, weil derselbe hinter der Dermis gelagert ist; der kurze Fortsatz ist zwar bei stärkern Schwellungen ebenfalls unsichtbar, bei geringern Graden jedoch öfters als röthliches oder gelbes Knöpfchen deutlich vorragend; nur in zwei Fällen war neben entzündlicher Lockerung der Dermisschichte des Trommelfells der Hammergriff mit kurzem Fortsatz deutlich unterscheidbar.

Die Schwellungen der Dermoidschichte, wenn sie nicht mit Perforation des Trommelfells verbunden sind, verlaufen verhältnissmässig günstig; denn obzwar sie häufig eine nicht zu beseitigende Trübung der Substantia propria bedingen, so werden sie ebenso oft ohne Hinterlassung irgendwelcher Structurveränderung gänzlich *ad normam* zurückgeführt. Anfangs nimmt hiebei die Hyperämie allmälig ab, die Secretion an der Oberfläche wird eine geringe, das Trommelfell erscheint einer ausgespannten Pseudomembran nicht unähnlich, von grau- oder weissgelblicher Farbe, und indem die Schwellung abnimmt, sieht man allmälig erst den kurzen Fortsatz zum Vorschein kommen, während der Hammergriff gewöhnlich erst nach völlig abgelaufenem Processe und beendeter abnormer Epithelial-

abschuppung durch die aufgehellte oder etwas graulich getrübte Dermis hindurchschimmert; das Sichtbarwerden des Hammergriffs ist daher im Allgemeinen als günstiges Symptom aufzufassen. Wenn nach abgelaufenem Processe hie und da partielle Trübungen in der Dermoidschichte zurückbleiben, so hängen sie, wie später ersichtlich gemacht werden soll, mit Veränderungen in der *Substantia propria* zusammnn.

3. Trübungen durch Veränderungen in der *Substantia propria.*

Die von Undurchsichtigkeit der *Substantia propria* abhängigen totalen Trommelfelltrübungen sind entweder durch unmittelbare Fortpflanzung von den übrigen Trommelfellschichten, oder secundär bei Affectionen der tiefer liegenden Gehörsgebilde, endlich auch primär im höhern Alter entstanden. Nur die beiden letztern Arten dieser Processe sind auf die eigentliche Trommelfellschichte begrenzt; die ersteren sind in der Regel mit Affectionen der Dermoïd- und Schleimhautschichte zusammenhängend, und mit Trübungen derselben complicirt. Ueber die Natur der pathologischen Veränderungen in der *Substantia propria* liegen bisher nur sehr lückenhafte Untersuchungen vor, jedoch haben uns die in jüngster Zeit gesammelten Sectionsbefunde einige Aufklärung sowohl über das Wesen der primären als auch der secundären Trübungen dieser Schichte geliefert

Die Trübungen der *Substantia propria* rühren nicht immer von einem aus den Gefässen der Nachbarschichte in dieselbe ergossenen Exsudate her; denn ein genaueres Eingehen in die pathologischen Texturverhältnisse wird uns nicht unwesentliche Verschiedenheiten in der Beschaffenheit dieser gemeinhin nur als Undurchsichtigkeit wahrnehmbaren Veränderungen erschliessen, obwohl sie während des Lebens aus Mangel an scharf markirten Anhaltspunkten von

den Trübungen der Innenschichte nicht immer gesondert werden können. Obwohl die in der *Substantia propria* auftretenden Veränderungen besonders auffällig bei den partiellen Trübungen sich zeigen, so findet man doch auch bei den totalen Trübungen in den meisten Fällen durch das Mikroskop nachweisbare Producte, welche die Undurchsichtigkeit erklären. Es muss jedoch andererseits zugestanden werden, dass in manchen während des Lebens beobachteten Fällen von ausgesprochener totaler Trübung, wo sowohl Dermoïd- als auch Schleimhautschichte unverändert angetroffen werden, sich durch das Mikroskop auch in der *Substantia propria* kein Substrat für die Trübung auffinden lässt. Am gelblich getrübten Trommelfelle eines etwas schwerhörigen alten Mannes zeigte sich bei der Isolirung der einzelnen Schichten Dermis und Schleimhaut von normaler Beschaffenheit, während die *Substantia propria* in ihrer Faserung hedeutend dichter war, analog den von Toynbee's als *„fibrous lamina thickened“* geschilderten Trommelfellbefunden, ohne dass man mit dem Mikroskope neben den Trommelfellfasern Abnormes zu entdecken vermochte.

Wenn Toynbee bei seinen Schilderungen der Trommelfellerkrankungen von einer Entzündung der *Substantia propria* (*fibrous lamina of the membrana tympani inflamed*) spricht, so können wir uns aus den oben angeführten anatomischen Gründen dieser Anschauung nur dann anschliessen, wenn damit ein secundärer Process in der *Substantia propria* bezeichnet wird, da Toynbee gleichzeitig mit diesem Processe, bei welchem er das Trommelfell als gelb und verdickt schildert, Adhäsionsbildungen zwischen Trommelfell und den übrigen Theilen der Trommelhöhle fand, wo also die Annahme eines secundär von Entzündung der Schleimhautschichte in die Fibrosa ergossenen Exsudates gerechtfertigt erscheint. Es ist übrigens wahrscheinlich, dass in der *Substantia propria* ein parenchy-

matöser Process im Sinne Virchow's primär entstehen könne, eine Annahme, welche noch des Nachweises bedarf.

Die Untersuchung der secundären bei Entzündung der Dermis- und Schleimhautschichte in der *Substantia propria* ergossenen Exsudate bietet je nach den Stadien des Processes einige Verschiedenheiten dar. Hat man Gelegenheit in acuten Fällen, z. B. an Leichen Typhöser, bei denen sich während des Verlaufes ein eitriger Trommelhöhlencatarrh entwickelte, das gewöhnlich perforirte und entzündete Trommelfell zu untersuchen, so findet man dasselbe durch Lockerung seines Gewebes gewulstet und morsch, so dass eine Isolirung der einzelnen Schichten unmöglich ist. Die Dermis zeigt die bei den Trübungen dieser Schichte beschriebenen Veränderungen; zwischen den Fasern der *Substantia propria* findet man moleculären Detritus in grosser Menge und Eiterkörperchen, von denen sich jedoch nicht sagen lässt, ob sie hier entstanden oder während der Präparation beim Anfertigen der Durchschnitte dahin gelangten.

In Fällen, wo nach erloschenem Entzündungsprocesse im Gehörgang oder Trommelhöhle ein getrübtes und verdicktes Trommelfell zurückbleibt, erscheint dasselbe durch interstitielle Ablagerung sehr starr, nicht unähnlich einem dünnen Knorpelplättchen, und findet man an Durchschnitten nebst einer Verdichtung des Bindegewebsstratums der Dermis- und Schleimhautschichte, körniges, dicht gelagertes Exsudat in Form moleculärer Staubmasse in die *Substantia propria* abgelagert, deren Fasern an Stellen, wo die Ablagerung ungleich stärker und dichter ist, unterbrochen und theilweise geschwunden sind, während an andern minder verdickten Stellen die Faserung erhalten erscheint, und nebst der zwischen derselben eingelagerten Molecularmasse findet man dieselbe auch in den sternförmigen Tröltsch'schen Körperchen abgelagert. (Vergl. die sehr interessanten Sectionsberichte von v. Tröltsch, Virchow's

Archiv Bd. XVIII.) Ein ähnliches Verhalten zeigen oft Trommelfelle, welche nach abgelaufener Otorrhoe ganz oder theilweise mit dem Promontorium verbunden sind.

Die Besichtigung eines derartig veränderten Trommelfelles am Lebenden zeigt dasselbe abgeflacht und in Folge einzelner ungleich saturirt getrübter Stellen anscheinend uneben, die Farbe ist schmutzig bläulichweiss, wie ein glanzloses Milchglas, oder es herrscht die gelbe Farbe vor, und lässt sich das Trommelfell mit einem Lederplättchen gut vergleichen. Der Hammergriff ist in der Regel nicht sichtbar, oder nur an einem Bündel schmutzigrother Gefässe kenntlich, während der kurze Fortsatz öfters als gelblichweisses Knötchen vorragt, oder manchmal auch ganz unsichtbar ist.

Die selbstständigen auf die *Substantia propria* beschränkten Trübungen ohne Affection der Dermis und Schleimhaut dürften, wie unsere Untersuchungen uns bisher zeigten, in der Mehrzahl der Fälle als chronische Verfettungsprocesse in dieser Schichte sich erweisen, sie erscheinen manchmal bei älteren, aber auch jüngeren Individuen ohne Störung der Gehörfunction, in hohem Grade jedoch bei längerer Zeit andauernder hochgradiger Schwerhörigkeit, in Folge von Ankylose des Steigbügels mit dem ovalen Fenster; — in einem derartigen Falle (Allgem. Wiener mediz. Zeitung 1861) erschien das Trommelfell allenthalben bläulichweiss und matt; in einem andern war wohl der Glanz des Trommelfells im hohen Grade vorhanden, seine Farbe war jedoch knochengelb wie ein Pergamentplättchen (Toynbee) und legte sich die vordere Partie beim Valsavaischen Versuche in radiäre Falten (Taf. I, B. 11). In beiden Fällen ergab die Untersuchung kleine zerstreute oder in Gruppen vereinigte Fetttröpfchen, welche besonders an der Peripherie an der Stelle des *Annulus cartilagineus* in grösserer Menge angehäuft waren.

4. Trübungen durch Veränderungen an der Schleimhautfläche des Trommelfells.

Die durch Veränderungen an der Schleimhautfläche hervorgerufenen totalen Trommelfelltrübungen kommen unter allen am häufigsten zur Beobachtung, weil sie häufig als Theilerscheinung der Trommelhöhlencatarrhe auftreten, und diese bekanntermaassen die bei weitem grösste Anzahl der zur Beobachtung gelangenden Schwerhörigen liefern. Die Schleimhautfläche, im normalen Zustande das dünnste Stratum des Trommelfells darstellend, vermag nichts destoweniger, selbst bei geringen Graden ihrer Schwellung und Auflockerung, eine namhafte Trübung des ganzen Trommelfells zu veranlassen, kann jedoch bei zunehmender Hypertrophie die Dicke des normalen Trommelfells um das Vierfache übersteigen (Toynbee, v. Tröltsch). Andererseits zeigen Sectionsbefunde, dass manchmal selbst bei ausgesprochenen, während des Lebens beobachteten Trübungen, das Stratum der Schleimhaut durchaus nicht verdickt ist, sondern nur Trübung der Epithelialschichte vorliegt.

In acuten Fällen des Trommelhöhlencatarrhes ohne Perforation erscheint durch Vascularisation der Schleimhautschichte des Trommelfells dasselbe bläulichroth, durch Trübung der mehr weniger in Mitleidenschaft gezogenen *Substantia propria*, die gleichzeitige Vascularisation der Dermis, erleidet diese Farbe mehrfache Veränderungen vom schmutzigen Aschgrau bis zum Dunkelgrauen mit einem violetten Anfluge. Ein eigenthümliches Ansehen bietet manchmal das Trommelfell in den ersten Anfängen des acuten Trommelhöhlencatarrhs oder der acuten *Myringitis*. Das Trommelfell erscheint nämlich stark glänzend, und verleiht dieser Glanz der äusseren Schichte, der gleichmässig gerötheten Membran, das Ansehen einer glänzend polirten Kupferplatte. Dieser Zustand dauert jedoch nicht

lange, indem der Glanz nach 1 bis 2 Tagen schwindet, das Trommelfell wird durch Auflockerung der Epidermisschichte trübe, durch Schrundenbildung manchmal wie in unregelmässige Felder getheilt, wie von einem Reifanfluge angehaucht. Nach einigen Tagen hellt sich das Trommelfell wieder auf, indem es wieder seinen Glanz erlangt, und der unsichtbare Hammergriff und kurze Fortsatz wieder zum Vorschein kommen.

In chronischen Fällen, und diese sind die häufigeren, findet man das Trommelfell selten vascularisirt, nur hie und da die Hammergriffgefässe gefüllt; das Trommelfell erscheint entweder bläulichweiss, sehnig getrübt (Taf. 1. B. 10) oder schmutziggrau, gewöhnlich auch matt, der Lichtkegel mehr verwaschen wie gestrichelt, oder das Trommelfell hat seinen Glanz nicht eingebüsst, und gewinnt durch die Trübung der Schleimhautschichte das Ansehen eines auf der einen Seite angehauchten oder mattgeschliffenen Glases. Der Hammergriff ist, da er vor der getrübten Schichte liegt, meist sichtbar, in manchen Fällen ist jedoch derselbe entweder durch gleichzeitigen Erguss in die *Substantia propria*, welche den Griff einhüllt, unsichtbar, oder durch Verdickung und nachherige Retraction der die Sehne des *Tensor tympani* überziehenden Schleimhaut so stark nach innen gezogen, dass er entweder in starker perspectivischer Verkürzung (von Tröltsch), oder durch die hintere Partie des Trommelfells gedeckt, gar nicht zu sehen, während der kurze Fortsatz und die nach hinten ziehende Trommelfellfalte stark vorspringen. (Taf. 1. B. 10.) Wie schon erwähnt, participiren bei acuten Processen an der Trommelfellschleimhaut gewöhnlich auch die *Substantia propria* und die Dermis; dies gilt auch von den chronischen Formen, und finden sich häufig bei gleichmässiger Schleimhauttrübung, auch umschriebene oder diffuse secundäre Trübungen in der *Substantia propria*, welche die Intensität der Trübung modificiren.

B. Partielle Trübungen.

Die partiellen Trübungen des Trommelfells haben sehr häufig ihren Sitz in der *Substantia propria*, und bieten in mancher Beziehung mehrfaches Interesse dar. Mit Uebergehung der im Ganzen nicht wichtigen, durch umschriebene Auflockerung der Epidermidalschichte entstandenen, leicht erkennbaren Trübungen, erachten wir bei der Schilderung der partiellen Trübungen der *Substantia propria* die Rücksichtsnahme auf das gleichzeitige Verhalten der Dermoid- und Schleimhautschichte für um so wichtiger, als erwähntermaassen die Substrate der Trübung in der *Substantia propria*, wegen Gefässlosigkeit dieser Schichte in der Mehrzahl der Fälle pathologischen Processen der sie begrenzenden Schichten ihren Ursprung verdanken, und die partiellen Trübungen der mittlern Schichte mit wenigen Ausnahmen bis in das Gewebe der äussern und innern Schichte sich erstrecken.

Die Entstehung der partiellen Trübungen in der mittleren Trommelfellschichte, lässt sich in einer Reihe von Fällen mit grosser Genauigkeit verfolgen, und gilt dies vorzugsweise von jenen Formen der Entzündung des äussern und mittlern Ohres, welche mit eitriger Secretion einhergehen. Sie sind ohne Zweifel als interstitieller Erguss von den gefässhaltigen Nachbarschichten in die mittlere Schichte aufzufassen, und lässt sich dies auch durch Untersuchung an der Leiche nachweisen. Im Leben lassen sich diese umschriebenen Ergüsse, so lange starke Vascularisation und Schwellung der Dermoidschichte andauern nicht wahrnehmen; sind diese nicht vorhanden, so erscheinen am unverletzten oder perforirten Trommelfelle, an einer oder mehreren Stellen, gelblichweisse saturirte Flecke von verschiedener Ausdehnung, welche an den Rändern meist verwaschen sind und erst später, wenn der Process erloschen ist, als schmutzigweisse oder kreidige, meist scharf

begrenzte Flecke erscheinen. Seltener kommen derartige partielle Ergüsse ohne gleichzeitige Otorrhoe, bei deutlich ausgesprochenen öfters recidivirenden Trommelhöhlencatarrhen ohne Trommelfellperforation vor, gewöhnlich hinter dem Hammergriff, als unregelmässige, nicht scharf begrenzte Opacitäten von gelblicher Farbe, welche sich in ihrer Form von den zu schildernden Kalk- oder Knochenablagerungen unterscheiden. Auch sind die genannten Opacitäten nicht mit jenen im Verlaufe chronischer Verdichtungsprocesse auf der Trommelhöhlenschleimhaut auftretenden Trommelfelltrübungen zu verwechseln, welche hinter dem Hammergriff, in Form eines mit der convexen Seite gegen die Peripherie gekehrten Halbmondes, von milchglas- oder sehniggrauer Farbe, nicht scharf begrenzt erscheinen, sondern mit allmälig heller werdenden Rändern sich in die durchscheinenden Partien des Trommelfells verlieren und (nach Untersuchung mehrerer solcher Fälle) als Einlagerung von Fetttröpfchen und körniger Staubmasse zwischen den Trommelfellfasern sich ergaben.

Die Kalkablagerungen im Trommelfelle zählen zu den durchaus nicht seltenen, am Lebenden leicht erkennbaren Trommelfellbefunden. Die Kenntniss ihres Vorkommens scheint eine ältere zu sein, als dies gewöhnlich geglaubt wird. In einem alten Werke von Cassebohm *(Tractatus quatuor anatomici de aure humana. Halae 1734)*, findet sich die Schilderung eines, einem alten Weibe entnommenen Trommelfellpräparates, an welchem sich vor und hinter dem Hammergriffe Kalkablagerungen vorfanden. Nebst Toynbee und Wilde, der über das Vorkommen und die Formverhältnisse ausführlicher berichtet, ohne über die Structurverhältnisse etwas aussagen zu können, verdanken wir v. Tröltsch genauere Angaben über diese interessanten Vorkommnisse. (Anatomische Beiträge zur Ohrenheilkunde, Virchows Archiv Bd. 17, und Krankh. des Ohrs 1862.) Er sagt: „Solche Verkalkungen grenzen sich

meist scharf vom umliegenden Gewebe ab, und sind in ihrem gelblichgrauen, oder rein weisslichen Aussehen nicht zu verkennen. Solche Kalkablagerungen finden sich bereits in früher Jugend vor, und sind gar nicht selten; mit Ausnahme von einigen wenigen Fällen, bei welchen das Gehör noch ein mittleres war, fand ich sie bisher immer nur bei hochgradiger Schwerhörigkeit, so dass wohl auch ähnliche Verirdungsprocesse, an der Membran des runden Fensters oder um den Steigbügeltritt damit verbunden sein können. Wie weit solche Kalkeinlagerungen hindernd auf das Hören einwirken, müssen erst Beobachtungen von Fällen feststellen, die nicht mit andern Veränderungen im Gehörgange complicirt sind — wenn solche Verkalkungen überhaupt allein vorkommen."

Unsere in dieser Richtung am Lebenden und an der Leiche gemachten Beobachtungen sind folgende:

1. Die Kalkablagerungen im Trommelfelle sind in der Mehrzahl der Fälle als Producte abgelaufener Otorrhoeen zu betrachten, wo das in die *Substantia propria* von den Nachbarschichten ergossene Exsudat die kreidige Metamorphose eingegangen ist. Selbst von jenen Fällen, wo sich durch die Anamnese, ein abgelaufener Ohrenfluss nicht eruiren lässt, ist zweifelsohne eine Anzahl in die erste Gruppe einzureihen, da Viele von einer in der Kindheit verlaufenen Otitis nichts wissen. Dass solche Kalkablagerungen im Verlaufe chronischer Trommelhöhlencatarrhe ohne Otorrhoe und Perforation des Trommelfells entstehen, ist gewiss, kann jedoch nur in jenen Fällen mit Bestimmtheit als solche hingestellt werden, wenn man die Entwicklung der Einlagerung während des Krankheitsprocesses beobachtet. Meines Wissens war Moos in Heidelberg der Erste, der die Entwicklung von Kalkablagerungen im Trommelfelle bei einer 70 jährigen Frau, während des Verlaufes eines chronischen Paukenhöhlencatarrhs, ohne eitrige Secretion und Perforation des Trommelfells beob-

achtet hat. Seit jener Mittheilung hatte auch ich Gelegenheit in 2 ähnlichen Fällen die Entwicklung dieser Ablagerungen zu verfolgen*).

2. Während der Untersuchung einer grössern Anzahl Normalhörender, traf ich in mehreren Fällen Kalkablagerungen in derselben Form am Trommelfelle, wie man sie nach abgelaufenen Otorrhoen vorfindet.

Fig. 1 der beigegebenen Zeichnungen (Taf. II, B. 9) ist das Beleuchtungsbild des rechten Trommelfells des Herrn Stud. E—ch, an welchem vor dem Hammergriff eine grössere halbmondförmige, hinter demselben eine kleinere unregelmässig polygonale, kreideweisse Ablagerung zu sehen ist, welche von den übrigen graubläulichen Partien des Trommelfells stark abstechen; am unteren Ende des Hammergriffs zeigen sich mehrere längliche Lichtreflexe. Seiner und seiner Mutter Angabe nach, war nie eine Ohraffection an ihm bemerkt worden, und ist die Hörweite auf dieser Seite, für die Uhr zwar etwas geringer als links, für das Sprachverständniss jedoch in Distanz eben so gut. Noch interessanter ist der Trommelfellbefund bei Herrn Stud. M—r; hier sieht man beiderseits sowohl vor als hinter dem Hammergriffe gleich grosse, halbmondförmige Kalkablagerungen von blendender Weisse, bei sonst normalem Aussehen der übrigen Trommelfellpartien. Ihm wie seinen Angehörigen ist von einer frühern Ohrenerkrankung nichts bekannt, und besitzt derselbe, nebst einer bedeutenden Hörweite für die Uhr, nicht nur ein scharfes, sondern auch ein fein ausgebildetes musikalisches Gehör.

Fig. 1.

Fig 2 ist dem Leichenbefunde eines Individuums entnommen, das ich während des Lebens auf der Klinik des

*) Schwartze sah rasche Vergrösserung der Ablagerungen in einigen Fällen.

Herrn Prof. Oppolzer untersuchte, und als normalhörend bezeichnen musste. Bei der mikroskopischen Untersuchung fand ich an diesem Präparate dieselben Veränderungen, wie ich sie im Folgenden von dem pathologischen Befunde angeben werde; und lässt sich in den eben besprochenen Fällen über die Entstehungsweise dieser Ablagerungen nichts Bestimmtes aussagen.

Fig. 2.

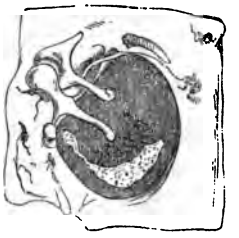

Die nächstfolgenden Abbildungen sind pathologischen Präparaten entnommen, Individuen angehörig, die ich während des Lebens untersuchte.

Fig. 3 ist die Innenseite des linken Trommelfells, eines auf der Klinik des Herrn Docent. Prim. Dr. Kolisko an Phthisis verstorbenen 24jährigen Mädchens, das im 12. Lebensjahre durch kurze Zeit an Otorrhoe litt. Sie hörte auf dieser Seite meine Uhr 1′, meine etwas sonore Stimme in der Entfernung von 8—10′ sehr dumpf, als wenn sie von einem Keller heraufkäme. Ausser dem Befunde am Trommelfelle konnte in den übrigen Gebilden des Gehörapparates, keine Anomalie entdeckt werden. Die Kalkablagerung (Fig. 3) vor dem Hammergriff, hatte nicht nur sämmtliche Schichten des Trommelfells durchsetzt, sondern ragte noch nach innen merklich über das Niveau der Schleimhautschichte vor. An den nicht verkalkten Stellen des Trommelfells sah man die radiäre und circuläre Faserschichte des Trommelfells 1‴ von der Peripherie entfernt scharf abgesetzt; von hier aus bis zum Hammergriff war das Trommelfell auffällig dünn und durchsichtig, mehr als der periphere Theil nach innen gesunken, so dass die Grenze zwischen dem der peripheren nicht rareficirten, und der centralen dünnen Partie

Fig. 3.

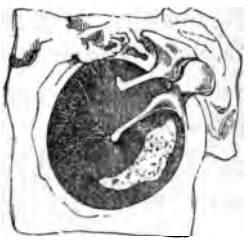

durch eine ziemlich scharfe Kante markirt war. Nur an einer Stelle der dünnen Partie sah man vom Ende des Hammergriffs gegen die Peripherie, ein Bündel unregelmässig angeordneter radiärer Fasern in Form eines Dreieckes hinziehen. (Vgl. v. Tröltsch l. c.)

Fig. 4 ist die Abbildung der Aussenseite des rechten Trommelfells eines 70 jährigen Mannes, der auf der Abtheilung des Herrn Primarius Dr. Chrastina starb. Er hatte in der Jugend durch längere Zeit an Otorrhoe gelitten, und wurde auf dieser Seite ganz taub. Neben Ankylosirung sämmtlicher Gehörknöchelchen mit den Wandungen der Trommelhöhle, war vor dem Hammergriff eine kleinere, hinter demselben eine grössere, sämmtliche Schichten durchsetzende, dicke Kalkmasse abgelagert; unter dem Hammergriff eine mit vernarbten Rändern versehene Perforation, welche durch eine noch erhaltene Brücke von Trommelfellsubstanz in 2 Abtheilungen gebracht ist.

Fig. 4.

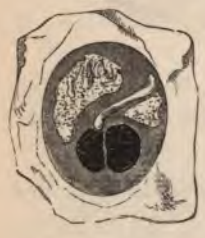

Fig. 5. ist der Innenfläche eines linkseitigen Präparates entnommen, einem 35 jährigen Manne angehörig, der auf der Klinik des Herrn Pr. Oppolzer an krebsiger Entartung der Retroperitoneal-Drüsen starb. Er hatte in der frühesten Kindheit an Otorrhoe gelitten, und ward auf dieser Seite allmälig taub. In der Trommelhöhle fand man Hammer und Ambos wenig beweglich, den Steigbügel vollständig ankylosirt, die membranösen Halbzirkelgänge auffallend atrophisch. Die obere Hälfte des Trommelfells (Taf. II, B. 11) war theilweise verknöchert, und betrug die Dicke der derartig degenerirten Membran 2‴ im Durchmesser; von der grössern Kalkmasse zog um die übrige Peripherie des Trommel-

Fig. 5.

fells, ein dünner schmaler weisslicher Streifen, von dessen unterem Umfange eine mit einem Halse aufsitzende, Nadelkopf grosse Trübung, in die durchsichtige nicht verkalkte Stelle der Membran hineinragte. Diese der unteren Hälfte des Trommelfells entsprechende Partie ist glashell und durchsichtig, es lässt sich mit der Loupe durchaus keine Faser der *Substantia propria* an derselben nachweisen, und obwohl es wahrscheinlich ist, dass dies die Narbe einer geheilten Perforation sei, wage ich es dennoch nicht mit Bestimmtheit auszusprechen. Ausser diesen Fällen hatte ich Gelegenheit, eine grössere Anzahl von Kalkablagerungen im Trommelfelle meist zufälligen Leichenbefunden entnommen, zu untersuchen, und zeigten eben diese, sowie die nicht unbeträchtliche Anzahl der an Lebenden gemachten Beobachtungen, wie mannigfach sich diese Ablagerungen in Bezug auf Formverhältnisse, Ausdehnung, Localität und Structur verhalten. Am häufigsten erscheinen sie in der beschriebenen Halbmondform vor oder hinter dem Hammergriff, oder gleichzeitig an beiden Stellen (Taf. II, B. 9 u. 10), seltener in Form eines die unteren zwei Drittheile der Peripherie einnehmenden, den Hammergriff umgebenden Hufeisens. Nicht selten sind die Fälle, wo die Kalkablagerungen besonders nach Otorrhoen, bis zur äussersten Peripherie und andererseits bis zum Hammergriff sich erstrecken und denselben manchmal so vollständig einhüllen, dass nur der kurze Fortsatz sichtbar ist. (Taf. II, B. 11). In andern Fällen finden sich entweder auf einem sonst ziemlich normalen Trommelfell oder neben partiellen sehnigen Trübungen oder Perforationen, kleine einzeln oder in Gruppen gelagerte (Taf. II, B. 4) nicht immer scharf begrenzte Kalkeinlagerungen, während oder nach abgelaufenen Trommelhöhlencatarrhen oder primären Trommelfellaffectionen.

3. Die mikroskopische Untersuchung der verkalkten Partien bot bei den einzelnen Fällen erwähnenswerthe

Verschiedenheiten dar. An einer Reihe von Präparaten, wo die Ablagerung von nicht beträchtlicher Dicke war, gelang es ziemlich leicht, mit Präparirnadeln die Dermoid- weniger leicht die Schleimhautschichte von der verkalkten Partie abzulösen; in andern Fällen gelang dies nicht, und zeigte es sich besonders bei beträchtlicher Dicke der Ablagerung, dass die äussere und innere Schichte mit in den Verkalkungsprocess einbezogen waren. Die Ablagerung erwies sich als amorphe körnige Staubmasse, welche theils zwischen den Trommelfellfasern, theils in die Trommelfellkörperchen abgelagert war, ein Befund wie ihn bereits v. Tröltsch (l. c. Sect. 4) in einem Falle verzeichnet.

Ausser dem in der angedeuteten Form zumeist vorkommenden amorphen kohlensauren Kalk, welcher an einzelnen Stellen in geringer Menge, an andern in solcher Dichtigkeit angehäuft ist, dass an denselben von den ursprünglichen Trommelfellelementen durchaus nicht zu entdecken ist, fand ich an einem der oben beschriebenen Fälle (Fig. 5) (Taf. II, B. 11), neben der Kalkablagerung wirkliche Knochenneubildung im Trommelfelle. Ein dünner Schliff bot das Ansehen eines jungen Knochens (z. B. vom Schädelknochen Neugeborner), mit ziemlich grossen, dichtgelagerten, mit kurzen Ausläufern versehenen Knochenkörperchen; — ich glaube, dass Professor Hyrtl zuerst diese Anomalie am Trommelfelle eines Beutelthieres fand. Inmitten der verkalkten Partien fand ich einigemal schwarzes oder schwarzbraunes Pigment (Vgl. Toynbee. Kkh. des Gehörorg. Deutsch von Moos in Heidelberg) in rundlichen Gruppen oder Streifen gelagert, und zeigte sich dasselbe, auch in spindel- oder sternförmigen Zellen angehäuft; nebstdem allenthalben Fetttröpfchen in wechselnder Menge. Die Trommelfellfasern sowohl in der verkalkten Partie, als in der Umgebung, zeigten sich in den einzelnen Fällen verschiedenartig verändert. Einmal konnten an Stellen, wo die Kalkmasse die Elemente des Trommelfells

nicht gänzlich verdrängt hatte, die bandartigen Fasern der *Substantia propria* isolirt werden, und man sah dann öfters jede einzelne Faser in der Weise verändert, dass sie von feinen Fetttröpfchen und punktförmigen Körnchen durchsetzt erschien. An Durchschnitten, wo die Kalksalze durch Zusatz von Essigsäure entfernt wurden, sah man manchmal die sternförmigen Körperchen gut erhalten, an andern Präparaten entweder unregelmässig angeordnet und verkümmert, oder es kamen bei Zusatz der Säure an der homogen erscheinenden Fläche kleine, rundliche oder etwas unregelmässige, stark lichtbrechende Körperchen in nicht regelmässiger Anordnung zum Vorschein, welche das Ansehen von geschrumpften Kernen hatten. Eigenthümlich war die Veränderung der *Substantia propria* in einem Falle; die Fasern derselben waren nämlich zu breiten homogenen Plättchen verschmolzen, welche übereinander geschichtet waren, ein Verhalten, wie es Prof. Wedl an pathologisch verändertem Bindegewebe nicht selten sah. Uebrigens sind die pathologischen Veränderungen nicht so scharf begrenzt, als man aus der markirten Abrandung der Kalkeinlagerung schliessen könnte; sie finden sich auch in den anscheinend normalen Partien, insbesondere in den der Einlagerung nahe gelegenen Theilen vorwaltend.

Ausser den bisher geschilderten partiellen Trübungen finden sich am Trommelfelle sowohl in pathologischen Zuständen, als auch nicht selten im normalen Zustande mehr weniger umschriebene, einzelne oder mehrere Stellen des Trommelfells betreffende Opacitäten, verschiedenartig sowohl in der Form als auch in der Ausdehnung und Farbe Am häufigsten finden sich entweder am ganzen Trommelfelle, meist hinter dem Hammergriff sehniggraue, längliche gleichmässig verwaschene oder gestreifte Flecke, welche entweder normale oder weniger getrübte Partien zwischen sich lassen, Befunde, wie man sie häufig bei chronischen Catarrhen, nach abgelaufenen Otorrhoen, aber auch oft

genug bei Normalhörenden besonders im höheren Alter antrifft. Der Sitz dieser partiellen Trübungen ist zumeist die *Substantia propria*, und nächst dieser an der Schleimhautfläche, an welcher ich einige Male kleine umschriebene mit der Membran zusammenhängende Auflagerungen (amorphe Exsudate) als Grundlage vorfand.

Beachtenswerth sind jene sehnigen Trübungen, welche das Trommelfell mit Ausnahme einer oder mehrerer kleinerer Partien betreffen. Die zwischen den getrübten Stellen liegenden durchsichtigen Theile erscheinen, da sie das Licht mehr durchlassen dunkler, und deshalb treten sie auch bei der Besichtigung weit mehr in den Hintergrund als die weisslichgrauen getrübte Partien. Dem minder Geübten kann daher bei der Nichtberücksichtigung dieses Umstandes eine derartige, durchsichtige, dunkle, von der lichtgrauen Umgebung scharf abgesetzte Stelle leicht als partielle Einziehung imponiren. Nicht selten haben sie eine elliptische oder mehr länglich zugespitzte Form (Taf. II, B. 5) an der untern oder hintern Partie der Membran, und können beim ersten Anblick leicht als schlitzförmige Oeffnungen im Trommelfelle angesehen werden. In einem Falle von chronischer Verdichtung der Trommelhöhlenschleimhaut, welche einen mässigen Grad von Schwerhörigkeit zur Folge hatte, zeigte die Inspection hinter dem Hammergriff eine scharfumschriebene, länglichovale über 3‴ im Längendurchmesser betragende dunkle Stelle, welche inmitten der sonst weisslichgrauen perlmutterartig glänzenden Membran den Anschein einer deutlich ausgesprochenen Einziehung hatte. Die Untersuchung des Ohres des an Tuberculose verstorbenen Individuums, erwies die am Lebenden gemachte Voraussetzung als nicht richtig, indem die genannte durchsichtige Stelle sich als partiell umschriebene, atrophische, jedoch nicht eingesunkene Stelle der Membran erwies. — Manchmal gruppiren sich mehrere derartig verdünnte Stellen im Halbkreise um das untere Ende des Hammer-

griffs, und fand ich dies bei chronischen Catarrhen mit geringer oft aber auch hochgradiger Functionsstörung. Bei einem 23 jährigen Manne, der nach seiner Angabe in seinem 13. Jahre schwerhörig wurde, bot die Trommelfellbesichtigung rechterseits einen Befund dar, wie wir ihn eben geschildert haben. Der Kranke war auf dieser Seite vollständig taub, und hatte sich der Zustand nach der Wegsammachung der Ohrtrompete nicht verändert. Der Kranke starb an Lungenphthise auf der Abtheilung des Herrn Docenten Kolisko, und die Untersuchung des Gehörorgans zeigte das Trommelfell, vorzugsweise dessen Schleimhautfläche getrübt; in der Umgebung des *Umbo* waren in Form eines Halbkreises 5 sehr durchsichtige atrophische Stellen sichtbar, von denen die 2 mittleren grösseren 1 $^1/_2$‴ im Durchmesser hatten. Der Hammergriff ragte stark gegen das Promontorium hinein, die Sehne des *Tensor tympani* erschien sehr verkürzt, Hammerkopf und Amboskörper beide unbeweglich verbunden, waren mit der obern und äussern Wand der Trommelhöhle verwachsen, der Steigbügel war beweglich, jedoch nicht so gut wie im Normalen; — sonst zeigte die Auskleidung der Trommelhöhle keine bemerkenswerthe Anomalie.

Die partiellen Trübungen zeigen sich in manchen Fällen als periphere kreisförmige Opacitäten. Wie bereits erwähnt, häufen sich die circulären Fasern an der Peripherie der Membran so bedeutend an, dass das normale Trommelfell an dieser Stelle nicht nur etwas starrer, sondern auch in der Mehrzahl der Fälle weniger durchsichtig erscheint als die übrigen Trommelfelltheile. Diese periphere Trübung ist zuweilen im Normalen, öfters jedoch in pathologischen Zuständen so deutlich ausgesprochen, dass sie als scharfe weissgraue, mehr oder weniger breite circuläre Trübung, sofort erkennbar ist (Taf. I, B. 12). Sie lässt sich am besten mit dem *arcus senilis* der Hornhaut vergleichen, und Durchschnitte an dieser Stelle zeigen,

dass manchmal die Trübung blos durch Einlagerung von Fetttröpfchen zwischen die dichtgedrängten peripheren Kreisfasern hervorgerufen wird, während in andern Fällen die Membran an dieser Stelle durch gleichzeitige Verdickung der entsprechenden Schleimhautfläche auffallend dicker und rigider erscheint. Dass in solchen Fällen der centraler gelegene Theil des Trommelfelles öfters eine Wölbungsänderung und zwar nach innen erfährt, werden wir im weitern Verlaufe näher erläutern, es sei hier nur bemerkt, dass selbst dort, wo dies nicht der Fall ist, bei der Besichtigung nicht selten der centrale Theil des Trommelfells, weil durchsichtiger und dunkler, tiefer zu liegen scheint als die getrübte Peripherie.

Unterwerfen wir nach der klinischen Beobachtung die mit den Trübungen einhergehenden Functionsstörungen einer nähern Betrachtung, so ergibt sich als allgemeine Regel, dass die Letzteren durchaus nicht in irgend einem Verhältnisse zur sichtbaren Veränderung am Trommelfelle stehen, indem in einer Beobachtungsreihe die Veränderungen am Trommelfelle nur geringfügig sind oder ganz fehlen können, dabei aber eine auffallende Functionsstörung vorhanden sein kann, während andererseits, wie aus dem bisher Gesagten erhellt, extense, sogleich ins Auge fallende Trübungen nicht selten neben Functionsstörungen sehr geringen Grades oder bei ganz Normalhörenden beobachtet werden.

In Bezug auf diagnostische Verwerthung lassen sich die Ergebnisse dieser Untersuchungen, zusammengehalten mit der klinischen Beobachtung in folgende Punkte zusammenfassen:

1. Die Trommelfellerkrankungen sind zumeist Combinationserscheinungen der Erkrankungen des äussern und mittlern, seltener des innern Ohres.

2. Sie kommen nach übereinstimmenden Angaben der Autoren bei Krankheiten des Gehörorgans häufig vor, und

bieten in vielen Fällen wichtige Anhaltspunkte für die Diagnose.

3. Der Umstand jedoch, dass analoge Trübungen auch bei Normalhörenden vorkommen, beschränkt den Werth der Trübungen für die Diagnostik nicht unbeträchtlich, sie verdienen jedoch im gegebenen Falle volle Berücksichtigung, indem sie, zusammengehalten mit den übrigen Symptomen, mit der Art und Weise des Verlaufes und der Functionsstörung, oft genug wesentliche Anhaltspunkte für die Diagnose liefern.

Itard: Traité des Maladies de l'oreille et de l'audition 1821.
Saissy, Maladies de l'oreille 1829. Deutsch von Fitzler.
Lincke, Handbuch der theoretischen u praktischen Ohrenheilkunde 1837.
Rau, Lehrbuch der Ohrenheilkunde 1856.
Wilde, Practical Observations on aural Surgery 1855. Deutsch von Haselberg.
Toynbee Diseases of the ear 1860. Deutsche Bearbeitung von Moos in Heidelberg.
Kramer. Die Ohrenheilkunde der Gegenwart 1860.
v. Tröltsch. Anatomie des Ohrs. 1861.
v. Tröltsch. Krankheiten des Ohrs 1863.
Schwartze. Praktische Beiträge zur Ohrenheilkunde 1864.

Anomalien des Zusammenhanges und der Wölbung des Trommelfells.

Die Störungen der Continuität des Trommelfells, gemeinhin als Trommelfellperforationen bezeichnet, sind sehr häufig Gegenstand der Beobachtung bei Ohrenkranken. Wie wenig schwierig auch ihre Erkenntniss im Allgemeinen ist, so ist doch eine genaue Bestimmung ihrer Grösse durch die Inspection von grosser Wichtigkeit, da unter gleichen Bedingungen die Prognose über Heilung und Vernarbung der Lücke im Trommelfelle, durch die Ausdehnung des Substanzverlustes bestimmt wird.

Die häufigste Ursache der Trommelfellperforationen sind die eitrigen Trommelhöhlencatarrhe; und wirken bei der Entstehung des Risses in der Membran, meist mehrere Momente gleichzeitig zusammen. Es lässt sich als gewiss annehmen, dass bei jeder stärkeren Entzündung der Trommelhöhlenschleimhaut, durch Fortpflanzung der Affection auf die Schleimhautfläche des Trommelfells eine ähnliche entzündliche Erweichung des Gewebes eintritt, wie bei Entzündungen anderer Gewebe. Wird nun die Secretion von Eiter und Schleim in der Trommelhöhle so copiös, dass durch weiteres Nachrücken des Secretes, ein stärkerer Druck durch dasselbe auf die Trommelhöhlenwandungen ausgeübt wird, so wird es um so leichter zum

Durchbruch des Trommelfells kommen, als die entzündlich erweichten Theile dem von innen her ausgeübten Drucke leicht nachgeben. Dies geschieht gewöhnlich bei den acuten eitrigen Trommelhöhlencatarrhen, wie sie bei acuten Exanthemen, bei starken Nasenrachencatarrhen, oder auch primär durch anderweitige Schädlichkeiten entstehen. In anderen Fällen führt eine plötzliche übermässige Luftdruckschwankung in der Trommelhöhle zu einem Riss in der Membran, doch nur in Fällen, wo die Trommelhöhlenschleimhaut bereits erkrankt ist, und das Trommelfellgewebe die eben angedeutete Veränderung erlitten hat. Man beobachtet dies nicht selten bei eitrigen Trommelhöhlencatarrhen wie sie häufig bei cachectischen, tuberculösen, scrophulösen Individuen auftreten. Der Process beginnt hier gewöhnlich mit kaum merklichen entzündlichen Symptomen, manchmal nur mit geringem Ohrensausen oder einzelnen Stichen im Ohre oder ohne jedes subjective Symptom, und die erste Erscheinung, durch welche die Kranken auf ein Ohrenleiden aufmerksam gemacht werden, ist das Durchzischen der Luft durch das Ohr beim Schneuzen oder Niessen, worauf dann ein mehr weniger reichlicher Ohrenfluss folgt. Hat man Gelegenheit solche Fälle kurze Zeit, nachdem die Affection entstanden — und dies ist bei Phthisikern in den letzten Lebenstagen nicht selten — nach dem Tode zu untersuchen, so findet man die Trommelhöhlenschleimhaut meist blass, selten hyperämisch, mit einer dünnen Schichte eines rahmähnlichen, schleimigeitrigen Secretes bedeckt, das Trommelfell — gewöhnlich am untern Segmente in der Ausdehnung von 1—$1^1/_2$''' unregelmässig durchlöchert, die Umgebung der Oeffnung collabirt, faltig und erweicht.

Weit seltener erfolgt die Destruction der Membran in entgegengesetzter Richtung; und geschieht dies entweder durch traumatische Einwirkungen, oder durch consecutive Entzündung der Dermoidschichte des Trommelfells. Wird

nämlich bei diffuser Entzündung des äusseren Gehörganges die Dermoidschichte des Trommelfells in Mitleidenschaft gezogen, so tritt ebenso wie bei der Entzündung der Schleimhautplatte eine entzündliche Erweichung der Theile ein, und es kann ohne Mitwirkung eines weitern mechanischen Momentes, blos durch Zerfall der Membran an einer Stelle, oder durch gleichzeitige Abscessbildung in derselben zur Perforation kommen, oder sie erfolgt wie oben erwähnt, während des Niessens oder Schneuzens. Die Destruction pflegt jedoch hier auch auf eine andere Weise zu geschehen, nämlich durch Geschwürsbildung. Obwohl diese Art der Entstehung von Toynbee als ziemlich häufig angeführt wird, so ist doch deren Erkennung während des Lebens eine sehr schwierige, ich möchte sagen eine unmögliche, da es nicht leicht gelingen dürfte, an einem geschwellten, mit Secret bedeckten und von Exsudat durchsetzten Trommelfelle selbst nach sorgfältiger Reinigung mittelst der Inspection ein Geschwürchen zu erkennen, indem einzelne Erhöhungen und Vertiefungen an jedem entzündeten Trommelfelle erscheinen. Den einzigen Anhaltspunkt, dass Geschwürsbildung zur Perforation führen könne, bietet die Beobachtung an Leichen; man findet nämlich, jedoch nur selten, in Fällen von langwieriger Otorrhoe mit Perforation des Trommelfells, neben der Perforationsöffnung, nach sorgfältigem Abspülen des Secretes, ein oder mehrere unregelmässige Substanzverluste, welche sich bis in die mittlere Schichte der Membran erstrecken. Ob solche bei schon bestehender Perforation auftretende Substanzverluste zur gänzlichen Durchlöcherung der übrigen Membran führen können, kann ich nicht bestimmen, da meines Wissens noch keine Beobachtung vorliegt, wo am Trommelfelle zwei Oeffnungen gefunden worden wären.

Man kann überhaupt über die Entstehungsweise der Perforationsöffnungen nur dann im Klaren sein, wenn man

vor dem Durchbruche den Process beobachtet und die Localität derselben genau bestimmen kann. Nach erfolgtem Durchbruche ist es nicht leicht möglich mit Gewissheit sich darüber Aufschluss zu verschaffen, ob die Perforation von der Trommelhöhle oder vom äusseren Gehörgange aus, oder durch primäre Entzündung mit Abscessbildung im Trommelfelle entstanden. Wir können im gegebenen Falle nur durch das Zusammenhalten wichtiger anamnestischer Daten über die Anfänge der Krankheit mit dem Verlaufe, der Wahrscheinlichkeit nach auf den Ausgangspunkt schliessen. So ist anzunehmen, dass die Affection von der Trommelhöhle ausging, wenn dem Ohrenflusse ein heftiger Schnupfen oder eine primäre oder exanthematische Angina voraus ging; sind die Anamnestica unklar, so kann man nur die Thatsache, dass die Mehrzahl der Otorrhoen ihren Ausgang von der Trommelhöhle nehmen, benützen, um sich in zweifelhaften Fällen für das häufiger Vorkommende zu entscheiden.

Obschon man sich bei einer grösseren Beobachtungsreihe die Ueberzeugung verschaffen kann, dass an allen Partien des Trommelfells der Einriss entstehen, und der Substanzverlust von hier aus weitergreifen kann, so zeigt sich doch, dass die Perforation weit häufiger in der intermediären zwischen Hammergriff und *Annulus cartilagineus* (peripherer Wulst des Trommelfells) gelegenen Theilen erfolgt, als an der Peripherie oder knapp am Hammergriff. Der Grund hievon wird darin zu suchen sein, dass an den letztgenannten Stellen des Trommelfells die elastischen Elemente der *Substantia propria* viel dichter angehäuft, somit dem Drucke und der Zerstörung einen grössern Widerstand entgegensetzen, als die übrigen Theile der Membran. Nach Wilde sind die Perforationen an der vor dem Hammergriff gelegenen Partie viel häufiger, weil diese dem Anpralle der von der Tuba einströmenden Luft am meisten ausgesetzt ist. Häufig genug sind jedoch die Fälle

wo die Oeffnungen unter dem Hammergriffe oder hinter demselben vorkommen.

Die Grösse der Perforationsöffnung variirt von der eines kleinen Nadelstiches bis zum vollständigen Defecte der Membran. Beide Extreme sind jedoch die selteneren. Am häufigsten beträgt der Durchmesser des Substanzverlustes 3—5‴. In pathologisch-anatomischer Beziehung muss man überhaupt zwischen Perforation als Riss und als Substanzverlust unterscheiden; — in der ersten Zeit nach erfolgtem Durchbruche ist der Verlust an Trommelfellsubstanz nur sehr gering, erst im Verlaufe des Processes wird durch allmälige Ulceration der Wundränder eine mehr weniger grosse Lücke im Trommelfelle geschaffen. Die Ausdehnung des Substanzverlustes steht jedoch nicht mit der Dauer des Ohrenflusses, noch mit der Intensität und Beschaffenheit desselben im Verhältnisse. Ich beobachtete Fälle, wo der Ohrenfluss viele Jahre ununterbrochen bestand, ohne dass ein Substanzverlust am Trommelfelle erfolgte, die Wundränder des Einrisses berühren sich hiebei und weichen nur beim Durchströmen der Luft durch die Trommelhöhle auseinander. Die ausgedehntesten Zerstörungen findet man bei den Otorrhoen, welche nach Scarlatina entstanden, doch war ich überrascht in manchen Fällen von primärem Ohrleiden, wo Ohrenfluss oder auch nur eine zeitweilige Feuchtigkeit im Gehörgange in Abrede gestellt wurde, ziemlich ausgedehnte, über $^1/_3$ Theil der Membran betreffende Lücken im Trommelfelle zu sehen.

Wiewohl erwähntermassen das Trommelfell in seiner Totalität destruirt werden kann, so beobachtet man dennoch bei ausgedehnten Zerstörungen die Resistenzfähigkeit einzelner Theile besonders häufig. Es sind dies der periphere Theil des Trommelfells (v. Tröltsch), welcher in Form eines sichelförmigen Restes zurückbleibt, und die über den Tröltsch'schen Taschen gelegene Partie, welche

gewöhnlich, verdickt und gewulstet, am oberen Ende des Hammergriffs haftet.

Mannigfache Abweichungen in Bezug auf Form und Grösse bieten die Trommelfellperforationen, bei der Inspection während des Lebens. Man kann im Allgemeinen sagen, dass in einer Reihe jener Fälle, welche während des Lebens beobachtet, und nach dem Tode genau untersucht wurden, der Leichenbefund genau dem während des Lebens gewonnenen Beleuchtungsbilde entsprach; in andern Fällen jedoch zeigte sich ein vom Beleuchtungsbilde mehr weniger abweichender Befund. Unserer Ansicht nach hängt dies von der An- und Abschwellung der Perforationsränder, von der Menge des in und um die Oeffnung sich lagernden Secretes, endlich auch von der durch die Neigung des Trommelfells bedingten Aenderung des Substanzverlustes ab.

Die wirkliche Form des Substanzverlustes ist in allen jenen Fällen während des Lebens leichter zu bestimmen, wo die Secretion auf ein geringes Mass herabgesunken ist; — bei vorhandener Secretion wird theils durch die Anlagerung des Secretes an die Wundränder, theils durch die wechselnde Schwellung dieser selbst, die Form und Grösse sehr veränderlich, so dass wir selbst in kurzen Zwischenräumen wechselnde Beleuchtungsbilder erhalten. Betrachten wir ein perforirtes Trommelfell, wo die Secretion sehr stark ist, so werden wir häufig genug, namentlich bei Kindern, weder von den einzelnen Theilen der Membran, noch von der Oeffnung in derselben etwas entdecken, indem das Secret vor dem Trommelfelle in grösserer Menge angesammelt ist, öfters jedoch nicht constant, zeigt sich an der Oberfläche der Schleim- und Eitermasse ein pulsirender Lichtreflex. Nach Entfernung des Secretes ändert sich das Bild in manchen Fällen nur wenig, das Trommelfell erscheint grünlich missfärbig, seine periphere Begrenzung vom Gehörgang verwaschen, Griff und kurzer Fortsatz sind nicht zu

sehen, an einer oder mehreren Stellen Lichtreflexe mit oder ohne pulsatorische Bewegung; die perforirte Stelle ist entweder dann gar nicht von der Umgebung zu unterscheiden, und nur dann sichtbar, wenn entweder durch den Valsalvaischen Versuch, oder durch die Luftdouche die Perforationsränder auseinander weichen, und Luft und Eiter in Form von Blasen durch die Oeffnung aus der Trommelhöhle in den Gehörgang treten. Oft geschieht dies auch beim Schneuzen mit dem Gefühle des Durchzischens aus dem Ohre, und man findet bei solchen Kranken häufig bei der Untersuchung eine oder mehrere Luftblasen in der Nähe des Trommelfells, welche immer das Vorhandensein einer Perforationsöffnung vermuthen lassen.

Neben den Fällen, wo man nach der Entfernung des Secretes, bei der Inspection die Stelle der Oeffnung nicht sofort sieht, findet man solche, wo die Perforationsstelle am häufigsten vor und unter dem Hammergriff, durch eine mehr weniger stark ausgesprochene, nicht scharf begrenzte, mit Secret verlegte und öfters einen kleinen Lichtreflex zeigende Vertiefung angedeutet ist. Diese Vertiefung wölbt sich beim Valsalvaischen Versuche, falls die Tuba durchgängig ist, vor, und es tritt beim Auseinanderweichen der Wundränder durch die durchtretende Luft, dieselbe Erscheinung ein, wie wir sie in den früheren Fällen gesehen haben. Ist die Perforationsöffnung an der vordern untern Partie der Membran, welche durch die vordere untere Wand des knöchernen Gehörganges gedeckt wird, so wird man durch die Inspection die Oeffnung nicht eruiren können und blos durch die Auscultationserscheinungen auf ihr Vorhandensein schliessen. (Vergl. v. Tröltsch Anat. d. Ohres.)

Anders gestalten sich die Erscheinungen, wo keine Berührung der Perforationsränder statt hat, sondern eine durch wirklichen Substanzverlust entstandene Lücke vorliegt. Die Bilder, die sich hier dem Auge darbieten, variiren mannigfach. Ist die Lücke so klein, dass sie nicht über

1‴ im Durchmesser beträgt, und die Secretion dabei nicht bedeutend, so sieht man am häufigsten unter oder hinter dem Hammergriff eine in der Regel rundliche, schwarze Oeffnung (Taf. I, Fig. 9), welche manchmal nicht die Grösse eines Nadelstiches überreicht, so dass man den schwarzen Punkt beim ersten Anblick leicht für ein aufgelagertes schwarzes Partikelchen halten könnte. Lässt man aber durch den Valsalvaischen Versuch Luft in die Trommelhöhle pressen, so sieht man gewöhnlich etwas Secret aus der Trommelhöhle treten, welches vorerst die Perforationsöffnung verlegt und unsichtbar macht, bei andauerndem Luftdrucke aber treten eine oder mehrere Luftblasen durch die Oeffnung, und bleiben durch kurze Zeit vor dem Trommelfelle angehäuft. Nach ihrem Verschwinden sieht man die Oeffnung wieder oder sie ist durch Secret verschlossen, oder eines der Luftbläschen ist gerade in der Perforationsöffnung zurückgeblieben, und zeigt das auf demselben entworfene Lichtbildchen, jedoch nicht constant, eine pulsatorische Bewegung (Wilde, v. Tröltsch). Ein ähnliches Verhalten zeigen die Oeffnungen, welche die Grösse eines Hirse- bis Hanfkornes erreichen, nur dass hier bei der Inspection an verschiedenen Tagen ein Schwanken in der Grösse der Oeffnung beobachtet wird, eine Erscheinung, die leicht als wirkliche Vergrösserung oder Verkleinerung der Lücke gedeutet werden könnte, wenn man nicht berücksichtigt, dass dies häufig durch stärkere oder geringere Anlagerung von Secret an den Perforationsrändern geschieht. Man kann sogar die Beobachtung machen, dass durch diesen Vorgang während der Inspection die Oeffnung unter unseren Augen bis zum gänzlichen Verschwinden verkleinert werden kann.

Leichter kenntlich durch die Inspection sind die Substanzverluste, welche eine Grösse von 3—4‴ erreicht haben. Sie sind entweder rundlich oder oval oder seltener eckig, erscheinen häufiger vor und unter dem Hammer-

griff als hinter demselben, und ändern ihre Form selbst bei geringer Secretion oft rasch, theils durch An- und Abschwellung der Perforationsränder, theils durch Anlagerung von Secret. Die Ränder der Lücke sind entweder lebhaft geröthet oder blass, oder von rahmähnlichem Secrete bedeckt, schmutziggrau. Das Ansehen des Areales der Lücke, wechselt nach dem Verhalten des erkrankten Trommelfells zum Promontorium. Ist die Schleimhaut der innern Trommelhöhlenwand nicht bedeutend aufgelockert, dabei das Trommelfell nicht stark nach innen gezogen, so sieht man die Perforationsränder freistehend hinter der Lücke, entweder Secret in der Trommelhöhle oder die dunkelgraurothe Schleimhaut des Promontoriums. Ist hingegen das Trommelfell der innern Trommelhöhlenwand so genähert, dass eine Berührung der stark aufgelockerten Schleimhaut derselben mit dem Trommelfelle zu Stande kommt, so sieht man seltener nur einen Theil der Perforationsränder, meist jedoch die ganze Umrandung derselben sich am Promontorium anschmiegen. Es erscheinen auch dann zumeist die Ränder des Substanzverlustes scharf abgesetzt, die in der Lücke sichtbare Trommelhöhlenschleimhaut grau oder braunroth, manchmal noch etwas über das Niveau der Perforationsränder vorragend, in andern Fällen kann man jedoch die Abgrenzung zwischen Perforationsrand und Promontoriumschleimhaut nicht erkennen, oder nur theilweise sehen, indem Reste des Trommelfells und Promontorium ohne Abgrenzung in einander überzugehen scheinen. Dies kann jedoch wie bei den früher erwähnten Fällen sehr rasch wechseln, so dass man an verschiedenen Tagen in Folge der An- und Abschwellung der Theile, verschiedene Beleuchtungsbilder erhält.

Das Trommelfell bietet sowohl bei diesen, wie auch bei kleinern Substanzverlusten, ein sehr variables Ansehen. Dasselbe ist entweder von einer Schichte eitrigen Secretes bedeckt, und sieht man dann inmitten des grünlich-gelben

Sehfeldes die dunkle oder röthliche Lücke; — in andern Fällen ist die grünlich-gelbe Färbung des Trommelfells nur theilweise durch aufgelagertes Secret, theilweise aber durch interstitielles Exsudat im Trommelfelle bedingt. Nicht selten jedoch zeigt das Trommelfell eine durch Vascularisation der Dermoidschichte mehr weniger saturirtrothe Färbung, welche sich entweder am ganzen Trommelfelle zeigt, oder nur an einzelnen Stellen vorhanden ist, während die andern Theile durch Secret (Taf. I, B. 8) oder durch interstitielles Exsudat (Taf. II, B. 1), graugelbgrün oder schmutzigbraun erscheinen. Den Hammergriff sieht man in allen diesen Fällen, wo Trommelhöhle und Trommelfell secerniren, nur sehr selten durchschimmern, während der kurze Hammerfortsatz minder selten als prominirendes schmutziggelbes Knöpfchen am vordern obern Pole des Trommelfells zu sehen ist.

Die Beleuchtungsbilder ändern sich bei der angegebenen Grösse des Substanzverlustes, sobald die Secretion auf den erkrankten Theilen aufgehört. Man sieht dann die Perforationsöffnung durch scharf abgesetzte trockene Ränder gebildet, die Lücke, wenn klein, dunkel, bei der Grösse von 3—4‴ die Schleimhaut des Promontoriums blass, graugelb. Nicht selten ist die Lücke ganz oder theilweise durch zurückgebliebenes eingetrocknetes Secret in Form einer grünlichen, schmutzigbraunen Cruste verlegt, welche manchmal wurstförmig in den Gehörgang sich erstreckt, andererseits in die Trommelhöhle hineinragt. Der kurze Fortsatz ist in der Regel an der bezeichneten Stelle zu sehen, während der Hammergriff manchmal wohl deutlich markirt sogar vorspringend erscheint, ein anderes Mal jedoch in Folge von Verdichtung der Trommelfellschichten durch interstitielles Exsudat eingehüllt und unsichtbar ist oder nur durch ein dunkelrothes (Taf. II, B. 4) oder schmutzig braunes Gefässbündel angedeutet ist. Die Membran erscheint je nach der Dichtigkeit des interstitiellen

Ergusses stellenweise, seltener in der ganzen Ausdehnung von saturirter knochengelber Farbe, oder perlgrau, an einzelnen Stellen glänzend, oft vor dem Griff eine scharf begrenzte, halbmondförmige Kalkablagerung, seltener gleichzeitig eine unregelmässige Verkalkung an der hinteren Trommelfellpartie oder in der Umgebung der Perforationsöffnung. (Taf. II, B. 4.)

Je grösser der Substanzverlust am Trommelfelle sich gestaltet, desto deutlicher treten die Theile der innern Trommelhöhlenwand zu Tage. Ist die vordere untere Hälfte der Membran zerstört, so ist die Lücke von dem Rande des hintern Trommelfellrestes und dem Hammergriff, welcher manchmal sich am Promontorium anlehnt, begrenzt. Der sichtbare Theil des Promontoriums ist mehr weniger geröthet oder blass, und sieht man manchmal die nach vorn gegen den knöchernen Theil der *Tuba Eustachii* hinziehende Vertiefung. Besonders häufig sah ich bei Kindern die vordere Hälfte der Membran zerstört, wobei die hintere Hälfte als halbmondförmige Falte zu sehen ist, welche durch den scharf abgesetzten concaven Rand vom dunkelrothen Promontorium theils durch die Verschiedenheit in der Farbe, theils durch Schattenbildung abgegrenzt erschien. Bei Zerstörung der untern zwei Drittheile des Trommelfells, erhält die Perforationsöffnung durch das Hineinragen des Hammergriffs in die Lücke, häufig ein nierenförmiges Ansehen, in andern Fällen ist die Lücke durch unregelmässige Ränder begrenzt. (Vergl. v. Tröltsch, Krankheiten des Ohres).

Von besonderem Interesse sind die Beleuchtungsbilder, wenn die hintere Hälfte der Membran oder der grösste Theil derselben zerstört ist, da man dann häufig neben dem Hammergriff auch Theile des Ambosses und Steigbügels, so wie der beiden Labyrinthfenster zu Gesichte bekommt. Die Bilder ändern sich auch hier häufig, je nach dem Grade der Schwellung der Promortoriumschleimhaut

und der jeweiligen Lage der Gehörknöchelchen, welche dieselben durch die entzündliche Lockerung, Retraction der Sehnen der Binnenmuskeln des Ohres und der erkrankten Schleimhaut erfahren.

Betrifft die Zerstörung den hintern Theil der Membran, und sind die Theile noch im Zustande der Schwellung und Auflockerung, so wird man häufig hinter dem verdickten und von Secret bedeckten vorderen Theile des Trommelfells, blos die gleichmässig geröthete Schleimhaut des Promontoriums, ohne irgend welche Andeutung der Gehörknöchelchen, wahrnehmen. Ist hingegen die Schwellung gering oder ganz geschwunden, so sieht man den vordern Theil des Trommelfells entweder perlgrau, glänzend, sogar etwas durchscheinend, manchmal eine verkalkte Stelle in demselben. Der Rand des Substanzverlustes wird durch den hintern Rand des scharfmarkirten Hammergriffs, unten durch den scharf abgeschnittenen Rand der Membran gebildet, welche, wenn sie nicht an der inneren Wand der Trommelhöhle anliegen, einen merklichen Schatten auf das Promontorium werfen. Ein anderes Mal ist dieser vordere Theil als unregelmässiger, stark verdickter, schmutziggelber Rest (Taf. II, B. 3) zu sehen. Das Promontorium erscheint als blassgelbe erhabene Fläche, oft mit einem grösseren und mehreren kleineren dendritisch verzweigten rothblauen Aederchen; an der vorragendsten Partie und zwar an dem dem runden Fenster nahegelegenen Theile, ist zumeist ein von der feuchten Schleimhaut reflectirter Lichtfleck sichtbar. Im obern hintern Quadranten des Sehfeldes bemerkt man, — jedoch nur in dem Falle, wo die Membran bis zur äussersten Peripherie zerstört ist — das Amboss-Stapesgelenk, und zwar sieht man beiläufig das untere Drittheil des langen Ambossfortsatzes als erhabenes knochengelbes Stäbchen in der Länge von 1—2‴, von dessen unterm Ende man den hintern Stapesschenkel nach hinten und etwas nach oben zu, ver-

laufen sieht. Ambossfortsatz und hinterer Stapesschenkel bilden somit einen nach hinten und oben sehenden spitzen Winkel (ähnlich wie am Beleuchtungsbilde des durchsichtigen Trommelfells Taf. I, B. 4), und ist der lange Ambossfortsatz nur einigermassen schmächtiger, so wird derselbe vom weniger Geübten, leicht als vorderer Schenkel des Stapes angesehen werden.

In der Mehrzahl dieser Fälle wird man, falls der hintere Theil des Trommelfells bis zur Periferie defect ist, unter den sichtbaren Theilen des Amboss und Steigbügels, in dem hintern untern Quadranten des Sehfeldes, die Nische des runden Fensters, entdecken. Sie ist als rundliche $1^1/_2$ — 2‴ im Durchmesser habende dunkle Vertiefung zu sehen, welche von dem hintern untern Rande des *Annulus tympanicus* begrenzt wird. Wohl in den meisten Fällen sieht man, wegen der schrägen Stellung des runden Fensters zur Gehörgangsaxe, nur die beschattete Nische, welche zum runden Fenster führt, die Membran des runden Fensters selbst, kann man nur in jenen seltenen Ausnahmsfällen sehen, wo, wie Voltolini zuerst beobachtete, das runde Fenster als Bildungsvariante dem äusseren Gehörgange direct gegenüber gestellt war. Bei noch andauender Secretion ist die Nische mit Secret ganz oder theilweise gefüllt, und zeigt sich dann häufig ein kleiner punktförmiger Lichtreflex an deren Oberfläche. Hat die Secretion ganz aufgehört, so erscheint die Vertiefung mehr weniger dunkel (Taf. II, B. 3); nur in einem Falle sah ich bei ziemlich tiefem Einblick in die Nische des runden Fensters, im Grunde einen deutlichen Lichtreflex, von dem ich jedoch nicht behaupten kann, ob er auf der Membran des runden Fensters, oder auf einer in der Nische gebildeten Pseudomembran entworfen wurde.

Verschiedenartig gestaltet sich das Ansehen der Beleuchtungsbilder in jenen Fällen, wo das Trommelfell fast in der ganzen Ausdehnung zerstört ist. In der Regel bleibt,

wie bereits erwähnt, die dem kurzen Fortsatze des Hammers nahegelegene Partie, so wie ein Theil oder der ganze perifere derbe Sehnenring erhalten. Man sieht erstere entweder als unförmlichen verdickten graulichrothen oder schmutzigweissen Wulst am vordern obern Pole des Trommelfells, oder es sind zwei halbmond- oder sichelförmige Falten (Taf. II, B. 2), welche zu beiden Seiten des kurzen Hammerfortsatzes herabziehen, und den obern Theil des gerötheten oder blassgelben Promontoriums beschatten. Restirt die äusserste Peripherie der Membran, so ist sie namentlich dort wo wenig Secret an den tiefern Theilen haftet, ebenfalls als scharf abgesetzte, sichelförmige, vorspringende Leiste*), am deutlichsten an der vordern Peripherie zu sehen.

Die Bilder ändern sich fernerhin nach der Beschaffenheit der Schleimhaut des Promontoriums dem Grade der Schwellung und Hyperämie derselben, und der Stellung der Gehörknöchelchen. Das Promontorium erscheint (nach gründlicher Entfernung des Secretes aus dem Ohre), entweder gleichmässig saturirt roth, stellenweise glänzend, oder es sind die Gefässramificationen deutlich zu unterscheiden und das Promontorium mehr gelblichroth, wie Taf. II, B. 2. u. 3. Zuweilen findet man jedoch, und zwar in Fällen wo der eitrige Trommelhöhlenprocess schon lange abgelaufen ist, das Promontorium von normalem Aussehen ohne Schwellung und Hyperämie, durchaus nicht verschieden von dem Ansehen eines der Leiche entnommenen normalen Gehörpräparates.

Im Verlaufe langwieriger Otorrhöen kommt es nicht selten zur Wucherung der aufgelockerten Schleimhaut des Promontoriums. Dasselbe erscheint dann uneben, drusig,

---

*) Vergl. die ausgezeichneten Schilderungen der hieher bezüglichen Trommelfellbefunde v. Tröltsch, in dessen Krankheiten des Ohrs. 1863.

saturirt dunkelroth oder stellenweise von graulichem Exsudate bedeckt, selbst bei gänzlicher Zerstörung der Membran ist vom runden oder ovalen Fenster nichts zu entdecken; nur einmal konnte ich das Stapesköpfchen mit seiner dellenförmigen Vertiefung inmitten der gewulsteten Schleimhaut sehen. Der Hammergriff mit dem kurzen Fortsatze ragt manchmal als gelbgraues meist kurzes Stäbchen frei in das Sehfeld hinein, und seine scharfe Abgrenzung von dem tieferliegenden Hintergrunde, auf den er manchmal einen deutlichen Schatten wirft, ist es, welche sofort beim ersten Anblick das Promontorium als solches erkennen lässt, und eine Verwechslung mit einem entzündeten Trommelfelle unmöglich macht. Wenn jedoch die Wucherung der Schleimhaut eine so beträchtliche ist, dass sie bis über das Niveau des *Annulus tympanicus* hinaus sich erstreckt, der Hammer entweder in der Schleimhaut eingehüllt ist, oder durch Caries zerstört oder ausgestossen wurde, dann kann man allerdings, selbst wenn die geröthete Fläche beim Lufteintreten in die Trommelhöhle eine Wölbungsänderung zeigt, nicht leicht entscheiden, ob das was vorliegt Trommelfell oder Promontorium sei. Manchmal gelingt es selbst bei der sorgfältigsten Untersuchung nicht in derartigen Fällen die Diagnose zu stellen, und erst der weitere Verlauf gibt über den wahren Sachverhalt Aufschluss. Bezeichnend hiefür ist ein Fall, den ich längere Zeit auf der Klinik des Herrn Professors Oppolzer beobachtete. Derselbe betraf ein Mädchen, welches seit mehreren Jahren an beiderseitigem Ohrenfluss litt. Nach sorgfältiger Reinigung des rechten Ohres vom Secrete, ergab die Untersuchung eine gleichmässig geröthete unebene Fläche im Grunde des Gehörganges; bei kräftiger Luftdouche pfiff die Luft durch die Trommelhöhle zum Gehörgang hinaus, ohne dass man hiebei irgend welche Veränderung an dem Beleuchtungsbilde wahrnehmen konnte. Die Hörweite war beträchtlich vermindert. Bei der vorsichtigen Berührung

mit einer rechtwinkelig gekrümmten Sonde fand man aufgelockertes succulentes Gewebe auf einer ziemlich resistenten Grundlage, und waren wir nach allen Erscheinungen der Ansicht, dass das Trommelfell vollständig destruirt und das was vorliege die Promontoriumschleimhaut sei, welche durch beträchtliche Auflockerung den *Annulus tympanicus* überragte. Durch die täglich vorgenommene Luftdouche, so wie durch Aetzungen der aufgelockerten Schleimhaut, welche jeden dritten Tag, mit einem auf einem rechtwinkelig gekrümmten Drahte aufgeschmolzenen Lapiskügelchen vorgenommen wurde, sollte eine Abschwellung der Trommelhöhlenschleimhaut und eine freiere Beweglichkeit des eingebetteten Steigbügels erzielt werden. Nach etwa 14 Tagen jedoch sah man ganz deutlich den kurzen Hammerfortsatz vorn und oben zum Vorschein kommen, und nach wenigen Tagen konnte man an der nun nicht mehr secernirenden Fläche das stark getrübte nach vorn und unten in der Ausdehnung von einigen Linien perforirte Trommelfell mit dem braunroth injicirten Hammergriff erkennen. Die Hörweite betrug für das Sprachverständniss über 2 Klafter.

Sowie wir gesehen, dass manchmal ein entzündetes und aufgelockertes Trommelfell für ein Promontorium imponiren kann, so ist es umgekehrt auch möglich, die gewulstete Schleimhaut des Promontoriums für ein Trommelfell zu halten. Es geschieht dies namentlich in Fällen, wo man an der Oberfläche des unebenen Sehfeldes pulsirende Lichtreflexe sieht, welche Ort und Form ändern, wenn Luft in die Trommelhöhle gepresst wird. Wir haben uns überzeugt, dass diese Erscheinungen nicht nur vorhanden sind, wenn das entzündete Trommelfell durch Lufteintritt in die Trommelhöhle eine Wölbungsänderung nach aussen erfährt, sondern dass sie auch an der gewulsteten Schleimhaut des Promontoriums auftreten können. Wird nämlich während des Valsalvaischen Versuches Luft gegen

die Trommelhöhle gepresst, so erfolgt stets während dieser Manipulation eine venöse Stauung an den Kopftheilen. Da sich nun diese auch auf die Promontoriumschleimhaut erstreckt, so wird diese, selbst wenn keine Luft in die Trommelhöhle dringt, stärker anschwellen und in Folge dessen die auf ihr entworfenen Lichtreflexe eine analoge Ortsveränderung zeigen, wie bei Vorwölbung des entzündeten Trommelfells.

Dass die Stellung der Gehörknöchelchen bei den ausgedehnten Substanzverlusten am Trommelfelle eine verschiedene sein muss, erhellt aus der Thatsache, dass die Stütz- und Anheftungspunkte derselben durch den Krankheitsprocess verschiedentlich alterirt werden. Nur selten verbleibt der Hammergriff, wenn er von seiner Anheftung am Trommelfelle entblösst ist, in der normalen Stellung. Da die Sehne des *Tensor tympani* die Tendenz hat, den Hammergriff nach innen zu ziehen, die elastischen Elemente des Trommelfells jedoch antagonistisch gegen diese Zugkraft wirken, so wird natürlicherweise bei Zerstörung des Trommelfells die Sehne in Folge des Aufgehobenseins der antagonistischen Kräfte, das Uebergewicht erlangen und den Griff mehr weniger stark nach innen ziehen. Derselbe erscheint somit in der Regel mit seinem untern Ende stark gegen die innere Trommelhöhlenwand geneigt in perspectivischer Verkürzung, so dass sein unteres Ende oft als Knöpfchen unter und hinter dem oberen Ende (kurzer Fortsatz) zu liegen scheint (Taf. II. B. 2). Hiebei geschieht es nicht selten, dass der Hammergriff bis zur Berührung seines unteren Endes mit der innern Trommelhöhlenwand nach innen gezogen wird, und nach längerer Dauer der Berührung mit der Promontoriumschleimhaut verwächst. Das untere Griffende zeigt sich dann an der Anlehnungsstelle meist etwas verdickt und nicht selten ziehen von dem Berührungspunkte nach abwärts am Promontorium eines oder mehrere kleine Gefässchen (Taf. II.

B. 2). Die Eruirung dieser anomalen Verbindung ist in manchen Fällen nicht ohne Schwierigkeit. Ist das untere Ende des Griffs dem Promontorium bis auf $^1/_2$''' nahe gerückt, so werden wir selbst bei nicht engen Gehörgängen kaum sagen können, ob eine Berührung mit dem Promontorium statthat oder nicht. Es wird dies sofort klar, wenn man berücksichtigt, dass unsere Gesichtsaxe bei der Inspection der tiefen Theile des Gehörganges kaum in Betracht kommende Excursionen zu machen vermag, wodurch unser Urtheil über Entfernung hinter einander liegender Theile besonders bei geringer Distanz ein vollständig unsicheres wird.

In einzelnen Fällen jedoch ist die Diagnose durchaus nicht schwierig, wenn, wie wir dies einigemale beobachteten, das Ende des Hammergriffs durch ein mehr weniger stark entwickeltes, als vorspringende Falte sichtbares Bändchen mit dem Promontorium verbunden ist. Hingegen wird die Erkenntniss des Zustandes unmöglich, wo der centrale Theil des Trommelfells zerstört ist, und der lospräparirte Hammergriff so nach innen und hinten gezogen wird, dass seine untere Hälfte durch den noch vorhandenen Rest der hintern Trommelfellpartie gedeckt wird (Taf. II. B. 1).

Gegenüber dieser scheinbaren Verkürzung des Hammergriffs begegnen wir in manchen Fällen einer wirklichen Verkürzung desselben, durch Usur in Folge langwieriger Eiterung im Ohre. Man sieht dann den Hammergriff nicht nur kürzer, sondern namentlich am unteren Ende verjüngt, uneben und zugespitzt, nicht unähnlich einem rostigen Drahtstifte. Jedoch selbst bei gänzlicher Destruction des Trommelfells, werden wir manchmal vom Hammergriffe nichts entdecken können, wenn derselbe in Folge von Ausstossung des ganzen Hammers fehlt, oder durch Caries bis zum Hammerhalse zerstört wurde, oder aber durch Retraction des Trommelfellspanners, oder durch

anomale Bindegewebsstränge so nach hinten und in die obere Ausbuchtung der Trommelhöhle gezogen wurde, dass er von der oberen und hinteren Wand des knöchernen Gehörganges verdeckt wird.

Aehnliche Veränderungen werden auch am langen Ambossschenkel beobachtet, welcher ebenfalls usurirt oder nach Trennung seiner Verbindung mit dem Stapesköpfchen durch anomale Verbindung nach innen und oben gezogen und somit der Anschauung entzogen wird. Besonders erwähnenswerth ist der Trommelfellbefund bei Luxation des Stapes-Ambossgelenkes. Ich beobachtete dieselbe in zwei Fällen, — in einem Falle war ein Theil der vorderen Trommelfellpartie mit dem deutlich erkennbaren Hammergriff noch erhalten, im andern war die Membran bis auf einen kleinen Rest an beiden Seiten des kurzen Fortsatzes, destruirt, der Hammergriff ganz freistehend; — knapp hinter demselben sah man deutlich den langen Ambossschenkel, jedoch vollständig gelöst von seiner Verbindung mit dem Stapes, welcher ebenfalls frei mit seiner dellenförmigen Vertiefung am Köpfchen, und seinen beiden Schenkeln zu sehen war. Die Hörweite war für das Sprachverständniss in dem einen Falle noch eine mehrere Klafter betragende.

Die Besichtigung des Steigbügels ist wie erwähnt nur dann möglich wenn die hintere Partie der Membran bis zur Peripherie zerstört ist, doch können wir fast nie das ganze Gehörknöchelchen sehen. Im natürlichen Zusammenhange mit dem Amboss ist nur der hintere Schenkel des Stapes, bei Loslösung oder Zerstörung des Ambossschenkels zwar nebst dem Köpfchen noch beide Schenkel des Steigbügels sichtbar, die Platte jedoch nur theilweise, weil die hintere Hälfte des ovalen Fensters, durch die hintere Peripherie des Trommelfellringes gedeckt wird. Aus diesem Grunde kann man bei cariöser Zerstörung beider Steigbügelschenkel auch nur die vordere Hälfte des durch die

Stapesplatte verschlossenen ovalen Fensters (Taf. II. B. 3) zu Gesichte bekommen.

Den Perforationen des Trommelfells reihen wir die durch directe mechanische Einwirkung oder durch Erschütterung entstandenen Rupturen der Membran an. Die Form der Oeffnungen ist verschieden je nach der Gestalt des einwirkenden Körpers, und je nach der Art der Einwirkung. Demnach finden wir rundliche (beim Einstossen z. B. mit einer Haarnadel), oder ganz unregelmässige von blutig suffundirten fetzigen Rändern begrenzte Oeffnungen, bei Verletzungen mit einem dicken Körper (z. B. beim Hineinstossen eines in den Gehörgang gelangten fremden Körpers). Die durch starke Lufterschütterungen bei Artilleristen entstandenen Rupturen, werden als geradlinige hinter dem Hammergriffe und parallel mit demselben verlaufende Risse geschildert, welche nach der Heilung eine lineare grauweissliche Narbe hinterlassen.

Die Functionsstörungen, welche im Gefolge der Trommelfellperforationen auftreten, stehen, wie schon ältere Beobachtungen zeigen, mit der Grösse des Substanzverlustes in keinem Verhältnisse; — man findet nicht selten bei kleinen Substanzverlusten hochgradige Schwerhörigkeit, während andererseits manchmal bei Perforationen, welche über zwei Drittheile der Membran betragen, die Hörweite wenn auch keine normale, doch immerhin noch eine ziemlich grosse sein kann. Es kommen hier überhaupt bei der Functionsstörung mehrere Factoren in Betracht; — abgesehen davon, dass in Folge des Substanzverlustes die schwingende Fläche der Membran verkleinert wird und unregelmässige Schwingungsknoten am Trommelfelle entstehen, so treten noch als wesentliche Factoren der Functionsstörung hinzu: die Verdickung des Trommelfells, die verminderte Beweglichkeit der Gehörknöchelchen durch Ansammlung von Secret, durch Einhüllung derselben in der gewulsteten und wuchernden Schleimhaut und durch

Adhäsionsbildung, endlich die veränderten Druckverhältnisse im Labyrinth, welche durch die pathologischen Veränderungen am ovalen und runden Fenster eintreten. Die Veränderungen an den Labyrinthfenstern sind es namentlich, welche für den Grad der Functionsstörung maassgebend sind. Ist die Beweglichkeit des Stapes im ovalen Fenster nicht wesentlich behindert, und der Ueberzug des runden Fensters nicht stark verdickt, so werden die Schallwellen mit Umgehung des Trommelfells, des Hammers und Ambosses durch die Perforationsöffnung unmittelbar auf die Stapesplatte auffallen, und so noch in ziemlicher Menge zum Labyrinthe gelangen; — nur so lässt sich die nicht in bedeutendem Grade gestörte Hörfunction bei grossen Substanzverlusten des Trommelfells erklären.

Heilungsprocesse der Trommelfellperforationen.

Die Thatsache, dass durch Substanzverluste entstandene Lücken im Trommelfelle sich wieder schliessen können findet sich schon bei mehreren Autoren in der ältern Literatur der Ohrenheilkunde verzeichnet; es gelten jedoch diese Fälle als so selten, dass noch heutzutage sowohl Aerzte wie Laien mit der Diagnose Trommelfellperforation eine unbedingt ungünstige Prognose in Bezug auf Heilbarkeit des Ohrenleidens verbinden. Die neuern pathologisch-anatomischen Forschungen von Toynbee, v. Tröltsch u. A. haben jedoch erwiesen, dass die Vernarbungen selbst grösserer Substanzverluste am Trommelfelle ziemlich häufig vorkommen, und v. Tröltsch namentlich hat nach vielfachen Beobachtungen (l. c.) auf die bedeutende Regenerationsfähigkeit der Membran hingewiesen, welche er mit dem grossen Gefässreichthume des Trommelfells im Zusammenhange bringt.

Die Bedingungen zur Heilung der Trommelfellperforationen sind hauptsächlich in dem Zustande der Trommel-

höhlenschleimhaut gelegen. So lange die eitrige Secretion in der Trommelhöhle nur in mässigem Grade andauert, ist eine dauernde Vernarbung der Trommelfellperforation unmöglich. Ich habe zwar zu wiederholtenmalen im Verlaufe eitriger Trommelhöhlencatarrhe deutlich nachweisbare Trommelfellperforationen, durch welche beim Lufteintreiben in die Trommelhöhle Luftblasen in den Gehörgang traten, sich sehr rasch schliessen gesehen, so dass am folgenden Tage am secernirenden, gelbgrünlichen und geschwellten Trommelfelle beim Lufteintritt in die Trommelhöhle zwar eine Vorwölbung der Membran erfolgte, jedoch ohne dass an der vorher beobachteten Stelle Luft durchgetreten wäre. Solche Verlöthungen dauern aber nur kurze Zeit, manchmal nur Stunden lang, und werden dann durch den Druck des mittlerweile angesammelten Eiters in derTrommelhöhle oft mit einem vorhergehenden starken Gefühle von Kitzel in der Tiefe des Ohres gelöst. Diese zeitweiligen Verlöthungen während des Ohrenflusses, sah ich jedoch nur bei Perforationen, wo die Wundränder sich berührten, bei einigermaassen grösseren über 2—3‴ betragenden Substanzverlusten, konnte ich sie während der Dauer des Ohrenflusses nicht beobachten. Ich bin jedoch der Ansicht, dass manchmal blos ein innigeres Aneinanderliegen der Wundränder, ohne wirkliche Verlöthung, genügen könne, um beim Lufteintritt in die Trommelhöhle, einen solchen Widerstand zu leisten, dass zwar eine Vorwölbung der Membran aber kein Auseinanderweichen der Perforationsränder erfolge.

Die Heilungsprocesse der Trommelfellperforationen bieten mannigfache Verschiedenheiten dar, welche sich nicht nur auf die Form- und Lageveränderung der Membran, sondern auch auf die in deren Gefolge auftretenden Functionsstörungen beziehen. Diese Verschiedenheiten sollen der Reihenfolge nach näher betrachtet werden, und wollen wir, die praktische Richtung dieser Schrift vor

Augen habend, die Schilderungen der einzelnen Formen durch Krankheitsgeschichten erläutern.

In einer Reihe von Fällen heilen die Trommelfellperforationen mit vollständiger Restitution des Hörvermögens ohne irgend eine pathologische Veränderung am Trommelfelle zu hinterlassen. Diesen Ausgang beobachtete ich häufiger bei acut verlaufenden eitrigen Trommelhöhlencatarrhen, doch in einzelnen Fällen auch nach Ablauf chronischer Otorrhoen. Der Heilungsprocess geht manchmal sehr rasch, binnen 1 bis 2 Tagen vor sich, so dass man völlig überrascht wird, eine unverletzte glänzende Membran zu sehen, wo man vor einigen Tagen noch ein geschwelltes, missfarbiges oder röthlich gelbes Trommelfell sah, an dem keine Spuren der Hammertheile zu entdecken waren. Man hat jedoch in einzelnen Fällen Gelegenheit den Uebergang zur Heilung zu verfolgen, indem man vorerst eine merkliche Abnahme der Secretion, und bald darauf eine Verkleinerung und endliche Schliessung der Perforationsöffnung beobachtet; das Trommelfell sowie die naheliegenden Theile des knöchernen Gehörganges, werden von einer feuchten schmutzigbraunen oft zähe haftenden bald vertrocknenden Secret- und Epidermisschichte bedeckt, nach deren Abstossung oder künstlicher Entfernung das normale Trommelfell zum Vorschein kommt.

Fall. Acuter Trommelhöhlencatarrh beiderseits mit hochgradiger Schwerhörigkeit. — Rechts: croupös-haemorrhagisches Exsudat in der Trommelhöhle mit Durchbruch der hintern Trommelfellpartie. — Links: Eiteransammlung in der Trommelhöhle mit Vorwölbung des Trommelfells; Paracentese des Trommelfells. — Vollständige Heilung.

Frln. D. 15 J., aus Bayern, blond, gut entwickelt und von kräftigem Aussehen, wurde während ihrer Anwesenheit in Wien, am 13. Jänner 1862, von einem so heftigen Fieber befallen, dass man in den ersten Tagen den Ausbruch eines Exanthemes oder das Auftreten eines exsudativen Processes erwartete. Erst am Abende des dritten Tages klagte die Kranke über Stechen und Ohrensausen, denen bald ein geringer

Grad von Schwerhörigkeit folgte, welche am folgenden Tage, nachdem das Fieber plötzlich nachgelassen hatte, eine sehr hochgradige wurde; — am fünften Tage bemerkte man etwas Blut im rechten Gehörgang, das Gehörvermögen war fast ganz erloschen.

Am sechsten Tage der Erkrankung sah ich Patientin zum ersten Male; sie war ausser dem Bette, sah blass und angegriffen aus und musste vor Mattigkeit nach einigen Schritten sich niedersetzen. Sie klagt über Ohrensausen und Stechen im linken Ohre, der Kopf ist jedoch frei von Schmerz und Schwindel.

Die Untersuchung ergab folgendes. Rechts: Im Gehörgang etwas coagulirtes Blut; nach dessen Entfernung mit der Spritze sieht man die hintere obere Partie des Trommelfells etwa in der Ausdehnung $^1/_3$ der ganzen Membran durchbrochen, durch die Lücke ragt von der Trommelhöhle her croupös-faserstoffiges Exsudat in Form einer braunrothen unebenen Masse in den Gehörgang hinein; die vordere untere Hälfte des Trommelfells ist erhalten jedoch stark vorgewölbt, dem äussern Ansehen nach in der Structur wenig verändert, der Lichtkegel scharf ausgeprägt, Hammergriff ist nicht sichtbar. Links: Im knöchernen Gehörgang saturirte Injection; die Röthung setzt sich auf das Trommelfell fort, welches mit Ausnahme des vordern obern Quadranten livid, glanzlos und serös durchfeuchtet erscheint. An der bezeichneten nach vorn und oben gelegenen Stelle sieht man die Membran inmitten des rothen Sehfeldes in Form eines linsengrossen sackförmig herabhängenden eitergrünen Sackes vorgebaucht.

Die Hörweite ist beiderseits in hohem Grade herabgesunken. Meine Uhr (12′ mittl. norm. Hörweite) wird beiderseits selbst beim festen Andrücken an die Ohrmuscheln nicht gehört, ebenso ist die Schallperception von den Kopfknochen aus für die Uhr gänzlich aufgehoben, das Sprachverständniss fehlt rechts vollständig, während dasselbe links nur 2″ für sehr laut gesprochene Worte beträgt.

Wir gingen nun zur Untersuchung der *Tuba Eustachii* über; — da die Kranke von dem vorausgegangenen Fieber ergriffen und schwach war, schien die Einführung des Catheters in die *Tuba Eustachii* nicht räthlich, ich leitete also das von mir angegebene neue Verfahren zur Wegsammachung der *Tuba Eustachii* ein, dessen kurze Schilderung wir hier für diejenigen Leser, denen dasselbe noch nicht bekannt sein dürfte wiedergeben. Der sitzende Kranke nimmt etwas Wasser in den Mund, welches er auf ein gegebenes Zeichen schluckt, der Arzt stellt sich am bequemsten zur Rechten des Kranken, fast mit der rechten Hand einen etwa doppeltfaustgrossen Kautschukballon, und führt den Schnabel einer daran beweglich angebrachten etwas gekrümmten Kautschukröhre (Apparat nach Angabe verfertigt von Leiter in Wien), etwa $^1/_2$ Zoll tief in die Nasenhöhle ein, so dass die Concavität der Krümmung den Boden der Nasenhöhle berührt. Nun giebt man das Zeichen zum Schlucken, comprimirt im selben Momente mit Daumen und Zeigefinger der linken

Hand die beiden Nasenflügel über dem Instrumente luftdicht, und treibt zugleich durch einen kräftigen Druck der rechten Hand, die Luft aus dem Ballon in die nun geschlossene Nasenhöhle.

Nachdem wir auf diese Weise die Luft in der Nase verdichteten, gab die Kranke an, im rechten Ohre nichts verspürt zu haben, während sie links deutlich das Einströmen der Luft in die Trommelhöhle fühlte. Die hierauf vorgenommene Untersuchung der Hörweite ergab rechtsseitig gar keine Veränderung, während links die Distanz für die Uhr 2", für das Sprachverständniss 3' betrug, auffälligerweise hörte sie jetzt die Uhr auf dieser Seite von den Kopfknochen aus deutlich.

Nach dem Resultate der Untersuchung, schlossen wir auf folgende Veränderungen im Gehörorgane: Acute Entzündung der Trommehöhlenschleimhaut, in deren Folge es rechts zur Exsudation eines croupös-haemorrhagischen Exsudates kam, welches in solcher Masse ausgeschieden wurde, dass es die hintere Partie des Trommelfells durchgedrückt hatte, den Rest stark verwölbte, und durch die vollständige Einhüllung der Gehörknöchelchen, deren Schwingungen gänzlich sistirte, daher die vollständige Taubheit. Links konnten wir aus der grünlichen partiellen Vorwölbung des Trommelfells, auf eine reichliche Eiterabsonderung schliessen. Die aufgehobene Schallperception von den Kopfknochen aus, konnte entweder die Folge des übermässigen Druckes sein, welcher von der Trommelhöhle aus auf das runde und ovale Fenster, und somit auch auf den Labyrinthinhalt ausgeübt wurde, oder es war gleichzeitig mit dem heftigen Entzündungsprocesse in der Trommelhöhle eine seröse Durchfeuchtung des membranösen Labyrinthes eingetreten, und die Empfänglichkeit des Hörnerven auf diese Weise herabgesetzt. Die erstere Annahme konnten wir nach der Vornahme der Luftdouche für das linke Ohr bestätigen, da sofort, nachdem ein Theil des Eiters durch den Luftstrom fortgeschleudert, und der Druck in der Trommelhöhle vermindert wurde, die Perception von den Kopfknochen aus wieder eintrat. Hingegen blieb die Luftdouche für das rechte Ohr wie erwähnt ohne Erfolg, weil durch das starre Exsudat in der Trommelhöhle ein solcher Widerstand erzeugt wurde, dass die andringende Luft denselben nicht zu überwinden vermochte.

Die eingeleitete Behandlung hatte zur Aufgabe, im rechten Ohre den Zerfall des starren Exsudates und dessen baldige Entfernung aus der Trommelhöhle zu begünstigen; — zu diesem Behufe wurden Einträufelungen von lauwarmem Wasser in den rechten Gehörgang jede 2. Stunde angeordnet, und da voraussichtlich auf dem linken Ohre ein Durchbruch des Trommelfells durch das angesammelte Secret bevorstand, mittlerweile aber der eingeschlossene Eiter auf die Nachbarorgane des Ohres einen schädlichen Einfluss üben konnte, so nahmen wir gleich nach der ersten Untersuchung der Kranken, die Paracentese des Trommelfells vor. Ich liess mir zu diesem Behufe, um den Gehörgang gerade zu strecken, die Ohrmuschel nach hinten und oben ziehen, beleuchtete

mir mit einem in der linken Hand gehaltenen Reflector das Trommelfell, führte dann eine scharfe Staarnadel gegen die bezeichnete Vorwölbung, und indem ich an deren höchste Stelle einstach, erweiterte ich beim Zurückziehen die Stichwunde etwas nach abwärts. Sogleich traten aus der Oeffnung mehrere Tropfen Eiter in den Gehörgang.

Am folgenden (7.) Tage fanden wir bereits links reichlichen Ausfluss durch die künstliche Perforationsöffnung, während im rechten Ohre der Befund unverändert war. Nach vorgenommener Luftdouche besserte sich links die Hörweite abermals für die Uhr auf 4″, für das Sprachverständniss auf 5′. Hörweite am rechten Ohre unverändert, die Luft dringt nicht in die Trommelhöhle ein. Die Einträufelungen von lauwarmem Wasser werden hier fortgesetzt.

Eine wesentliche Veränderung zeigte das rechte Ohr am folgenden Tage; die starren Exsudatmassen waren im Zustande des Zerfalles, der Gehörgang war mit bräunlich gefärbtem Eiter erfüllt, nach dessen Entfernung man eine pulsirende Bewegung des Secretes in der Perforationsöffnung beobachtete. Nach der Luftdouche trat sofort eine wesentliche Besserung des Gehörs auf dieser Seite ein, indem die Uhr auf 2″, die Stimme auf 4′ gehört wird, bei der abermaligen Besichtigung des Gehörganges sah man in der Tiefe eine grosse Anzahl von Luftblasen. Es war somit der Widerstand, den die starren Exsudate dem Luftdrucke in den früheren Tagen entgegensetzten, durch den Zerfall in Eiter beseitigt, und die Luft konnte nun leicht in die Trommelhöhle eindringen; die Perception von den Kopfknochen aus fehlte noch gänzlich.

Am 9. Tage war der Ohrenfluss beiderseits gleichmässig copiös; nach dem Ausspritzen des Ohres sieht man rechts eine von stark gerötheten Rändern begrenzte 4—5‴ grosse Perforationsöffnung, durch welche beim neuen Verfahren die Luft in Blasenform durchzischt; links berühren sich die Wundränder der vor dem Hammergriff gelegenen Perforationsöffnung und weichen auseinander, sobald Luft durch die Trommelhöhle getrieben wird. Die Hörweite war gegen gestern etwas geringer, nahm jedoch nach der Luftdouche beiderseits auf 2′ für die Uhr und 2 Klftr. für das Sprachverständniss zu. Die Perception von den Kopfknochen aus an beiden Seiten vorhanden. Allgemeinbefinden sehr gut. Verordnung: Ausspritzungen des Ohres mit lauwarmem Wasser mehrere Male im Tage, und da die Reizungserscheinungen gänzlich geschwunden waren, so wurden nach jedesmaligem Ausspritzen des Ohres die Gehörgänge mit einer Lösung von *Sulf. zinci gr. jj*, — *Aqu. dest. unc. j* angefüllt, und die Flüssigkeit durch 10 Minuten im Ohre gelassen.

In den nächsten drei Tagen, während welcher die Luftdouche nach dem neuen Verfahren täglich vorgenommen wurde, beobachteten wir eine stete Zunahme der Besserung. Die Secretion nahm rasch ab, die Perforationsöffnung auf der rechten Seite verkleinerte sich, die Hörweite betrug für die Uhr 4′, für das Sprachverständniss 6 Klafter.

Von da ab machte die Besserung in den nächsten Tagen rasche Fortschritte, so dass am 14. Tage der Erkrankung, mit dem Aufhören der Secretion, gleichzeitig beide Oeffnungen im Trommelfelle vernarbt waren. Nach der Entfernung des zurückgebliebenen eingetrockneten Secretes im Gehörgange, sah man noch einige Tage hindurch eine geringe Hyperaemie am Hammergriffe, nachdem diese geschwunden, erschien das Trommelfell sowohl was Glanz als auch Farbe und Wölbung anlangt, vollkommen normal, und ebenso war das Gehör sowohl für Uhr als auch Sprachverständniss vollständig normal. Das Fräulein, welches ich nachher zu wiederholtenmalen sah, hat seit der damaligen Erkrankung, bis jetzt, also durch zwei ein halb Jahre, nicht die geringste Störung im Gehörorgane erfahren.

Wenn zuweilen nach Sistirung eines aus der Trommelhöhle stammenden Ohrenflusses, die Perforationsöffnung ohne irgend eine Veränderung am Trommelfelle zu hinterlassen, vernarbt, und trotzdem ein gewisser Grad von Schwerhörigkeit zurückbleibt, so ist dies entweder bedingt durch Ablagerung pathologischer Producte in der Umgebung der Gehörknöchelchen, deren Schwingbarkeit hiedurch behindert wird, oder es ist noch ein Grad von Schwellung der Trommelhöhlenschleimhaut und der gewöhnlich gleichzeitig mitergriffenen Tubarauskleidung vorhanden, und die Schwerhörigkeit dann die Folge des temporären Tubarverschlusses, durch welchen die Luft in der Trommelhöhle resorbirt, und Trommelfell sammt Gehörknöchelchen durch den äussern Luftdruck so stark nach innen gedrückt werden, dass sie einen Theil ihrer Schwingbarkeit einbüssen. Die Heilung aller dieser Zustände liegt im Bereiche der Möglichkeit; — so lange die krankhaften Producte nicht organisirt sind, können sie durch öftere Lufteintreibungen mittelst Catheters oder des neuen Verfahrens, ferner durch Einspritzungen von Salzlösungen in die Trommelhöhle *per tubam* zum Zerfallen gebracht und entfernt werden, ebenso sind Schwellungen der Tubar- und Trommelhöhlen-Auskleidung durch Luftdouche und Injectionen adstringirender Flüssigkeiten heilbar. Wo hingegen organisirte Producte die Beweglichkeit der Gehörknöchel-

chen oder die Elasticität der Labyrinthfenster beeinträchtigen, kann man an eine Herstellung der normalen Hörweite nicht denken*).

---

*) Ich erlaube mir in der beigefügten Note einen kurzen Ueberblick der Behandlung des chronischen Trommelhöhlen- und Tubarcatarrhs ohne Perforation des Trommelfells zu geben. — Hat man nach der Besichtigung des Gehörganges und des Trommelfells die Hörweite sowohl für die Uhr als für das Sprachverständniss festgestellt, so schreitet man zur Untersuchung der *Tuba Eustachii*, indem man durch dieselbe in der früher angegebenen Weise (neues Verfahren) oder durch den Catheter Luft in die Trommelhöhle treibt, während man sich durch ein Otoscop (diagnostischer Schlauch) von dem Einströmen der Luft in die Trommelhöhle überzeugt. Wenn sich hierauf eine merkliche Zunahme der Hörweite für die Uhr um Zolle oder Fusse, und für das Sprachverständniss um mehrere Fusse oder Klafter zeigt, und man hieraus auf eine bestehende Schwellung der Trommelhöhlen- und Tubarschleimhaut mit Secretion auf derselben schliessen kann, so sind nebst dem neuen Verfahren Injectionen von Zinklösung in die Trommelhöhle angezeigt. Man benützt hiezu eine Lösung von 4, 6 bis 8 Granen auf die Unze Wassers. Der Catheter (am zweckmässigsten sind die nach unserer Angabe von Leiter in Wien verfertigten Catheter aus Hartkautschuk) wird in die *Tuba Eustachii* eingeführt, mit der linken Hand fixirt, und nachdem man mit einem Glasröhrchen, in das man von der adstringirenden Flüssigkeit etwas hineingezogen hat, die Lösung in den Catheter fliessen liess, treibt man durch einen in den Catheter angesetzten Kautschukballon mit der rechten Hand das Medicament in die Trommelhöhle. Diese Einspritzungen werden gewöhnlich jeden 3. Tag vorgenommen, und durch 3—5 Wochen fortgesetzt. Tritt, wie bei einer grossen Anzahl chronischer Catarrhe nur eine mehr oder weniger auffallende Besserung, aber keine vollständige Heilung ein, so werden nach einigen Monaten durch 2—3 Wochen die Einspritzungen wiederholt, um wo möglich die weitere Entwicklung der Schwerhörigkeit zu verhindern.

Tritt hingegen nach mehrmaliger Vornahme der Luftdouche, keine oder nur eine geringe Zunahme der Hörweite ein, so dass man vermuthen kann, dass die Schwerhörigkeit durch Producte der catarrhalischen Affection: Verdichtung der Schleimhaut und des Ueberzuges der Gehörknöchelchen mit Rigidität und verminderter Beweglichkeit derselben bedingt ist, so kann man in solchen Fällen eine Besserung ausser der Luftdouche nur von mässig reizenden Injectionen erwarten. Als Injectionsflüssigkerten eignen sich am besten *Salis ammoniaci scrp. unum. Aqu. dest. unc. 1* oder *Kali jodati gr. X. Aqu. dest. unc. 1* oder *Natr. chlorat. gr. V. Aqu. dest. unc. 1.* — Nach 2—4 wöchentlicher Anwendung dieser Injectionen in derselben Weise und denselben Intervallen, wie sie früher

Häufiger als der eben geschilderte Heilungsprocess sind die Fälle, wo nach Schliessung der Perforation deutlich sichtbare Narben am Trommelfelle zurückbleiben. Es kommt nämlich selbst bei schon länger bestehenden Perforationsöffnungen durch Auswachsen von Bindegewebe von den Rändern des Substanzverlustes, oft in überraschend kurzer Zeit zum Verschlusse der bestandenen Lücke. Die so gebildete Narbe besteht aus einem dünnen Bindegewebsstratum, welches auf beiden Seiten von einer dünnen Epitheliallage überzogen wird; — elastische Fasern wie sie die *Substantia propria* zusammensetzen fehlen in derselben gänzlich.

Die Grösse und Form dieser Narben variirt von der eines Stecknadelkopfes bis zur Flächenausdehnung zweier Drittheile des Trommelfells, am häufigsten kommen jedoch die zwischen diesen Extremen liegenden 3—5‴ betragenden Narben zur Beobachtung. Die Form ist in der Regel rundlich oder ellyptisch manchmal dreieckig,

---

bei den Injectionen erwähnt wurden, wird man in einzelnen Fällen eine wesentliche Hörverbesserung erzielen, in andern Fällen nur eine geringe, noch in andern Fällen wird das Sausen schwächer und die Eingenommenheit des Kopfes, Symptome wie sie chronische Verdichtungsprocesse auf der Trommelhöhlenschleimhaut begleiten, beseitigt.

Die Besserung, welche man durch die Injectionen der genannten Salzlösungen in den gedachten Fällen erzielt, ist jedoch selten eine durch Jahre anhaltende, da das verdichtete Gewebe der Schleimhaut, welches durch die Luftdouche und durch die reizenden Injectionen etwas gelockert wurde, ebenso wie Narbengewebe die Tendenz hat sich zu retrahiren, wodurch die Rigidität der Gehörknöchelchen wiederkehrt, man muss daher von Zeit zu Zeit, etwa alle 3, 4 bis 6 Monate wieder durch 2—4 Wochen jeden zweiten Tag Injectionen und Luftdouche wiederholen. — Die Einführung elastischer Bougien in die *Tuba Eustachii* bei Verengerungen derselben wird manchmal von wesentlichem Erfolge begleitet.

Als besonders wichtig muss hervorgehoben werden, dass eine continuirliche oder eine zu lange andauernde Anwendung der Injectionen oder der Luftdouche schädlich ist, während eine Behandlung welche durch Pausen von Wochen oder Monaten unterbrochen wird, als am wirksamsten sich erweist.

während grosse, die untern und seitlichen Partien einnehmende Narben durch den von oben in dieselbe hineinragenden Hammergriff eine Nierenform zeigen. Sie erscheinen ebenso wie die Perforationen, in der intermediären zwischen *annulus cartilagineus* (peripherer Theil des Trommelfells) und dem Hammergriff gelegenen Theilen, nur äusserst selten erstreckt sich die verdünnte Narbe bis zur äussersten Peripherie, häufiger hingegen bis zu den Rändern des Hammergriffs.

Bei der Besichtigung des Trommelfells erscheinen sie als scharf abgegrenzte, meist eingesunkene, durchscheinende Stellen, welche, da die sie umgebenden Trommelfellpartien meist weissgrau getrübt sind, auch ein dunkleres Ansehen darbieten. Das Eingesunkensein der Narben gegen das übrige Niveau der Membran ist die Folge des Mangels an elastischen Elementen, wodurch ihre Widerstandsfähigkeit gegen den äussern Luftdruck, welcher selbst im normalen Zustande bei nur etwas länger anhaltendem Tubarverschlusse überwiegt, bedeutend verringert wird. Sehr häufig zeigen sich im Grunde solcher Einziehungen ein oder mehrere punktförmige oder grössere unregelmässige Lichtreflexe.

Die scharfe Begrenzung der Narben ist wohl in der Mehrzahl der Fälle eine allseitige (Taf. II, B. 6. vor und unter dem Hammergriff), so dass oft die Ränder doppelt contourirt und glänzend erscheinen, manchmal jedoch ist die Begrenzung nur nach einer Seite hin scharf ausgesprochen, während sie nach der andern Seite hin unmerkich in die Umgebung übergeht, (Taf. II, B. 10. hinter dem Hammergriff) ja es gibt Fälle wo die Narbe ohne scharfe Abgrenzung als eine seichte Vertiefung erscheint, welche beim Valsalvaischen Versuche sich sehr leicht vorwölbt, wobei sie faltig und stellenweise glänzend wird.

Die Farbe dieser Einziehungen ist nach dem Grade ihres Durchscheinens verschieden. Selten sind sie perlmutterartig grau getrübt und ihre Farbe wird dann von

den dahinterliegenden Theilen wenig modificirt; — hingegen sind die Fälle häufiger, und zwar je näher die Narbe der innern Trommelhöhlenwand gerückt ist, wo die Narbe die Farbe der tieferen Theile durchscheinen lässt, man somit einen Schluss auf die Beschaffenheit derselben ziehen kann. Demzufolge wird man bei noch bestehenden Hyperämien auf der Trommelhöhlenschleimhaut, das Promontorium dunkel violettroth, bei normaler Beschaffenheit knochengelb durchschimmern sehen. Manchmal sah ich auf der Narbe selbst ein oder mehrere stark entwickelte Gefässe neuer Bildung hinziehen.

Sowie wir bei den hinter dem Hammergriff gelegenen Substanzverlusten unter den dort erwähnten Verhältnissen das deutliche Sichtbarwerden von Theilen des Ambosses und Steigbügels sowie der beiden Labyrinthfenster beobachteten, ebenso finden wir auch bei ausgedehnten Narbenbildungen an dieser Stelle das Durchschimmern dieser Theile: Am häufigsten sieht man das untere Ende des langen Ambosschenkels, seine Verbindung mit dem Stapesköpfchen, in einem Falle konnte man ganz deutlich das nach aussen und unten gerichtete Köpfchen des Steigbügels mit der Sehne des *Musc. Stapedius* erkennen; seltener konnte ich durch die Narbe die Nische zum runden Fenster sehen.

Diese Gebilde treten natürlicherweise um so stärker hervor je mehr sich die Narbe der inneren Wand der Trommelhöhle nähert, so zwar, dass manchmal in Fällen, wo die Narbe bis zur Berührung mit der inneren Trommelhöhlenwand nach innen gesunken ist, Ambossschenkel und Stapesköpfchen auf den ersten Anblick mit der Narbe verwachsen erscheinen, indem sie an der Oberfläche der sie innig berührenden Narbe vorspringende Erhabenheiten bilden. Diese schwinden jedoch wenn durch Lufteinpressen in die Trommelhöhle die Narbe nach aussen getrieben und so die Berührung derselben mit den tiefern Theilen der

Trommelhöhle für kurze Zeit aufgehoben wird. Durch das Anschmiegen der Narbe an das Promontorium tritt auch die Form des letztern als ausgesprochene röthliche oder gelbliche meist glänzende Prominenz hervor, auf welcher man zuweilen durch die Narbe eines oder mehrere stark entwickelte Gefässe am Promontorium wahrnimmt; — einigemal konnte ich durch die Narbe von der untern oder hintern Trommelhöhlenwand in das Lumen der Trommelhöhle sich erhebende unebene, krümlige, weisse oder weissgelbe Massen sehen, welche als verkalkte Residuen des abgelaufenen Processes gedeutet wurden.

Handelt es sich im gegebenen Falle um die Unterscheidung einer Einziehung von einer wirklichen Verlöthung der Trommelfellnarbe mit der innern Trommelhöhlenwand, so muss man die Veränderungen genau beobachten, welche das Trommelfell erleidet, wenn Luft auf welche Weise immer in die Trommelhöhle gepresst wird. Eingesunkene Narben erleiden dabei immer eine auffallende Aenderung ihrer Wölbung, indem sie sich entweder nahezu bis zum Niveau der übrigen Trommelfelltheile oder über dasselbe hinaus vorwölben. Die Lichtreflexe im Grunde der Narbe schwinden, oder werden verwaschen, die Narbe selbst wird dabei oft unregelmässig faltig und verliert namentlich bei etwas stärkern Lufteintreibungen ihre Durchsichtigkeit, indem sie plötzlich grau getrübt erscheint. Wenn die Narbe grösser war, der innern Trommelhöhlenwand bis zur Berührung sich näherte und man früher das Promontorium mit einzelnen Gefässen, Theile des Ambossschenkels und Stapes sehen konnte, so wird nun nach der Lufteintreibung das Beleuchtungsbild dadurch, dass die Narbe nach aussen rückt und von den Gebilden in der Trommelhöhle nichts zu sehen ist, ein vollständig verändertes Aussehen darbieten, nach einiger Zeit jedoch wird die hineingetriebene Luft wieder resorbirt und das frühere Bild wieder zum Vorschein kommen.

Die die Narbe umgebenden Trommelfelltheile sind selten normal durchscheinend, sondern meist mehr weniger saturirt grau getrübt und verdickt, ziemlich häufig fand ich neben einer grossen unterhalb und seitlich vom Hammergriff sich ausdehnenden nierenförmigen Narbe, vor und hinter dem obern Ende des Griffs kleine $1^1/_2$—2‴ grosse Kalkablagerungen. Der Hammergriff selbst erleidet nur in jenen Fällen, wo er zum grossen Theile in das Areale der Narbe einbezogen ist, eine ausgiebigere Lageveränderung, indem sein unteres Ende gegen das Promontorium gezogen wird.

Als sehr beachtenswerth müssen wir hervorheben, dass ähnliche Veränderungen wie wir sie als Narben am Trommelfelle geschildert, auch beobachtet werden in Fällen, wo früher keine Perforation des Trommelfells bestand, und zwar im Verlaufe chronischer Trommelhöhlencatarrhe ohne Durchbruch des Trommelfells. Es kommt nämlich bei diesen Processen nicht selten zu umschriebenen Affectionen der Schleimhautplatte des Trommelfells, in deren Gefolge die den afficirten Stellen entsprechenden Lagen der *Substantia propria* atrophiren; durch die unmittelbare Berührung der Dermoid- und Schleimhautschichte entsteht nun eine verschieden grosse verdünnte Stelle am Trommelfelle, welche dem Ansehen nach von den Narbenbildungen sich durchaus nicht unterscheidet. Wir haben die Entwicklung solcher partieller Atrophien des Trommelfells in mehreren Fällen beobachtet. Es folgt hieraus, dass wir nur dort, wo wir nach vorheriger Perforation die Bildung solcher Narben unter unsern Augen beobachten, von Narben sprechen können, dass wir jedoch nur vermuthungsweise solche annehmen, wenn vom Kranken ein vorhergegangener Ohrenfluss angegeben wird, während wir in Fällen, wo in der Anamnese von einer frühern Otorhoe nichts ausgesagt wird, die Diagnose zwischen Narbe und partieller Atrophie unentschieden bleibt.

Was wir von den Trommelfellperforationen, bezüglich der Functionsstörungen, bemerkt haben, gilt auch von den eben beschriebenen Narbenbildungen, welche mit der innern Trommelhöhlenwand nicht verlöthet sind. Man findet demnach nicht selten bei, nach abgelaufenen Otorrhoen entstandenen, ausgedehnten, oft zwei Drittheile des Trommelfells einnehmenden Narbenbildungen, ein ziemlich gutes Gehör, wenn der Process in der Trommelhöhle ohne Beweglichkeitshinderniss an den Verbindungen der Gehörknöchelchen oder der Labyrinth-Fenster abgelaufen ist, und umgekehrt hochgradige Schwerhörigkeit bei kleinen Narben wenn die Schwingbarkeit der Gehörknöchelchen oder der Labyrinth-Fenster beeinträchtigt ist.

Fall: Rechtseitiger Ohrenfluss mit Perforation des Trommelfells vor dem Hammergriff. — Heilung mit Bildung einer eingesunknen Narbe. — Tod in Folge von *Phthisis pulmonum*. — Section des Ohres.

Herr N. N., 41 Jahre alt, Beamter, wurde mit Hämoptoë auf die Klinik des Herrn Primarius Docenten Kolisko aufgenommen. Seiner Angabe nach bemerkte er vor 5 Jahren zum erstenmale, unter ganz gelinden Schmerzen im Ohre, das Erscheinen eines rechtseitigen Ohrenflusses. Dieser sistirte nach einigen Monaten, kehrte jedoch nach öfteren Unterbrechungen von Wochen und Monaten immer wieder. Seit mehreren Monaten hatte der Ohrenfluss ganz aufgehört und verspürte er auch seit jener Zeit nicht mehr das Durchzischen der Luft durch das Ohr beim starken Schneuzen. Die Hörweite war auf diesem Ohre während der Otorrhoe eine geringe, in den Intervallen stets eine bessere, Ohrensausen trat nur zeitweilig auf.

Die Untersuchung ergab: Vor und unter dem Hammergriff (Taf. II. B. 6) sieht man eine länglich ovale, durchscheinende und deshalb dunklere eingesunkene Stelle, welche von lichten glänzenden Rändern begrenzt wird, die übrigen Theile des Trommelfells erscheinen sehnig grau, stellenweise saturirt getrübt, an der Stelle des Lichtkegels sieht man unter dem Hammergriffende eine krumme glänzende Linie. Der Hammergriff liegt horizontal und erscheint säbelförmig gekrümmt; von seinem hintern Ende verlaufen gegen die hintere Partie des Trommelfells mehrere Gefässchen. — Die Hörweite für meine Uhr beträgt 1′, für das Sprachverständniss $4^1/_2$—5 Klafter. Die Untersuchung der Tuba konnte bei dem Ergriffensein des Kranken nicht vorgenommen werden.

Die nach dem Tode vorgenommene Section des rechten Ohres ergab Folgendes: Das Trommelfell ist, mit Ausnahme der während des Le-

bens gesehenen durchscheinenden Stelle undurchsichtig, getrübt, sämmtliche Schichten um die Hälfte dicker als im normalen, stellenweise jedoch weniger verdickt und undurchsichtig; von der während des Lebens beobachteten Hyperämie am hintern Theile der Membran konnte nichts entdeckt werden. Vor dem etwas gekrümmten Hammergriff liegt die erwähnte, fast glashelle, sehr verdünnte, scharf begrenzte, elliptische Stelle, deren Breitendurchmesser $2^1/_2$‴, der mit dem Hammergriff parellel laufende Längendurchmesser $3^1/_2$‴ beträgt. Verglichen mit dem Bilde im Leben ist die verdünnte Stelle grösser als nach der Inspection geurtheilt werden konnte, und erklärt sich dies aus der schon früher erwähnten Neigung der Membran zur Gehörgangsachse. Die Auskleidung der Trommelhöhle, der *Tuba Eustachii*, so wie der Ueberzug der Gehörknöchelchen glatt, in der Trommelhöhle keine anomale Adhäsion, nur das untere Ende des langen Ambossschenkels ist nahe dem obern Ende des Hammergriffs mit dem Trommelfelle fest verwachsen, wodurch die Beweglichkeit des Hammers im ganzen, sowie im Hammer-Ambossgelenk beeinträchtigt ist.

Fall: Rechtseitige chronische Entzündung und Perforation des Trommelfells. — Heilung mit Bildung einer verdünnten, nicht scharf begrenzten Narbe.

Herr S. Gr., 35 Jahre alt, Kaufmann aus Ungarn, erzählt, dass er vor etwa 12 Jahren nach einem kalten Bade, in welches er von einer erhöhten Stelle hineinsprang, einen starken Schmerz im rechten Ohre verspürt habe, dem bald ein mässiger Ausfluss aus dem Ohre folgte. Dieser sistirte seit dem Entstehen nur äusserst selten auf kurze Zeit, zeitweilig wird ein heftiger Schmerz und ein unangenehmer Druck im Ohre empfunden; nach heftigen Gemüthsbewegungen entstehen subjective Geräusche, Läuten und Pfeifen im Ohre.

Die Untersuchung ergab: Das Trommelfell (Taf. I, B. 9) erscheint gleichmässig hell geröthet und abgeflacht, an der obern Hälfte der Membran hafteten zwei weissgelbe Exsudatflocken, an der untern Hälfte der Membran sieht man eine runde, schwarze, stecknadelkopfgrosse Stelle, von der sich beim ersten Anblicke nicht sagen liess, ob es eine Lücke, oder ein aufgelagertes, zufällig in den Gehörgang gelangtes, Partikelchen sei. Zur Entscheidung wurde der Valsalvaische Versuch gemacht, bei welchem Anfangs eine kleine Quantität von Secret an die schwarze Stelle trat, bald darauf jedoch kamen einige mit Secret gemengte Luftblasen zum Vorschein, wodurch der Nachweis einer Trommelfellperforation geliefert wurde.

Die Hörweite für die Uhr beträgt $1^1/_2$', für das Sprachverständniss $1^1/_2$ Klafter. Die Eustachische Ohrtrompete ist leicht durchgängig.

Die Behandlung bestand in Ausspritzungen des Ohres mit lauwarmen Wasser täglich einmal, und nachherigem Einträufeln von $^1/_2$ Kaffeelöffel einer Lösung von: *Collyr. adstr. luteum dr. jj. Aqu. dest. s. unc. j.* Nach 8—10tägiger Anwendung des Mittels hatte der Ohrenfluss gänzlich aufgehört, das Trommelfell erschien trocken, jedoch trübe und glanzlos,

Hammergriff und kurzer Hammerfortsatz waren deutlich zu unterscheiden, die Gefässe des Griffes injicirt, die Lücke im Trommelfelle war vernarbt, die Stelle jedoch nicht zu eruiren, die Hörweite beträgt für die Uhr 4', für das Sprachverständniss 3 Klafter. Da sich nach dem Aufhören des Ohrenflusses ein unangenehmes Gefühl der Trockenheit und Jucken im äussern Gehörgange einstellte, wurden folgende Einpinselungen verordnet: *Rp. Merc. praecip. rubr. gr. tria, Ungu. emollient. dr. duas. Tinct. laudani s. gtt. tres.* S. Wöchentlich zweimal den Gehörgang einzupinseln.

Nach drei Jahren sah ich den Kranken wieder, der Ohrenfluss hat sich nicht wieder eingestellt, das Trommelfell war glänzend und durchscheinend, kurzer Fortsatz und Hammergriff deutlich markirt, vor und unter demselben, entsprechend der früheren Perforationsstelle sieht man eine nicht scharf begrenzte, beiläufig 2—3‴ grosse, diffus glänzende Vertiefung, welche sich beim Valsalvaischen Versuche rasch vorwölbt, stark glänzend und faltig erscheint und nach dem Aufhören des Luftdruckes ebenso rasch wieder zurücksinkt. Die Hörweite betrug für die Uhr 6', für das Sprachverständniss 7—8 Klafter.

Nicht minder selten als die bisher geschilderten günstigen Heilungsprocesse der Trommelfellperforationen, sind jene Ausgänge, wo das perforirte Trommelfell mittelst Narbenbildung in verschieden grosser Ausdehnung mit der innern Trommelhöhlenwand verwächst. Die Formveränderungen, welche durch diese Verlöthungsprocesse am Trommelfell hervorgerufen werden sind so mannigfach, die richtige Deutung der Beleuchtungsbilder für die Diagnose so wichtig, dass eine eingehendere Erörterung des Gegenstandes gewiss gerechtfertigt erscheint.

Wir haben bereits früher bemerkt, dass in manchen Fällen die Perforationsränder so nach innen gerückt erscheinen, dass sie entweder im ganzen Umfange oder nur theilweise die innere Trommelhöhlenwand berühren. Diese Berührung kann nun in einzelnen Fällen zur Verlöthung der Membran mit dem Promontorium Veranlassung geben, und wird auch hier die Verlöthung entweder die ganze Periferie der Perforationsöffnung betreffen oder nur an einzelnen Stellen erfolgen. Am häufigsten sieht man in solchen Fällen die dem Hammergriff nächstgelegene obere, sowie die hintere Partie der Membran angelöthet, wäh-

rend die vordere und untere Partie frei und scharf abgesetzt von der innern Trommelhöhlenwand absteht. Beim Valsalvaischen Versuch zischt zwar die Luft durch die Lücke durch, die angelötheten Partien erleiden jedoch hiebei keine Lageveränderung.

Ganz verschieden ist hingegen das Beleuchtungsbild bei allseitiger Verlöthung der Wundränder mit dem Promontorium, und die Diagnose in manchen Fällen eine sehr schwierige. Es gelingt wohl in einzelnen Fällen die scharfe Abgrenzung zwischen den angelötheten Perforationsrändern und dem Promontorium zu erkennen, in andern Fällen jedoch und zwar häufig bei langer Dauer der Verwachsung ist die Grenze der früheren Perforationsränder nicht mehr kenntlich, indem durch Auswachsen von Bindegewebe von den angelötheten Rändern eine Narbe entsteht, welche das freiliegende Promontorium überzieht, mit demselben verwächst und ohne wahrnebmbare Abgrenzung in die übrigen Trommelfellpartien übergeht.

Dass sich der Trommelfellbefund in diesen Fällen nach der Grösse und Form der früher bestandenen Perforationsöffnung wesentlich verschieden gestalten wird, ist selbstverständlich. Die hier am häufigsten vorkommenden Beleuchtungsbilder bieten mit einzelnen Abweichungen folgendes Ansehen dar: Der kurze Hammerfortsatz stark vorspringend, nach hinten von demselben zieht als dicker grauer Wulst die im normalen als seichte Erhabenheit vorspringende Trommelfellfalte. Die obern Theile des Hammergriffs sind scharf abgegrenzt, und indem zu seinen beiden Seiten die Membran stark nach innen gezogen ist, springt derselbe in Form einer gelben Leiste deutlich vor. Das untere Ende des Hammergriffs ist stark nach innen gezogen, und verliert sich ohne wahrnehmbare Abgrenzung in das graue am Promontorium anliegende Narbengewebe; der ganze Hammergriff erscheint somit in perspectivischer Verkürzung (S. Fig. 6). Die mit der innern

Wand verlöthete Membran bietet ein eigenthümliches, für die Diagnose der Trommelfelladhäsionen sehr bemerkenswerthes Verhältniss zum *Annulus tympanicus* dar. Es wird nämlich dem Geübteren sehr leicht in derartigen Fällen den *Annulus tympanicus* zu entdecken und zwar entweder durch seine markirte Abgrenzung vom Hintergrunde, oder indem an einer Stelle seiner Peripherie am häufigsten vorn und unten eine scharfe Leiste (Periferer Theil des Trommelfells) sich erhebt, von welcher dann in starker Knickung (Fig. 6 bei *a*) der verdickte mit der Narbe verschmolzene Rest der Membran an der untern und den seitlichen Wandungen der Trommelhöhle zum Promontorium hinzieht. Ein solches Bild bot folgender Fall dar:

Fig. 6.

Fall: Abgelaufener eitriger Trommelhöhlencatarrh. — Verwachsung des Trommelfells mit dem Promontorium. — Section des Ohres.

Frau H. K., 42 Jahre alt, Taglöhnerin, wurde mit *phthisis pulmonum* auf die Abtheilung des Herrn Primarius, Dr. Chrastina, in das Filiale des Versorgungshauses zum blauen Herrgott aufgenommen. Sie litt in der Kindheit an Ohrenfluss, welcher in den späteren Jahren von Zeit zu Zeit aufhörte und wieder kam; seit 12 Jahren jedoch wurde kein Ausfluss aus dem Ohre mehr bemerkt, und hat die Schwerhörigkeit seit dieser Zeit auch allmählig einen hohen Grad erreicht. Der Trommelfellbefund am rechten Ohre war der soeben geschilderte, am linken Ohre war das Trommelfell durch unregelmässige, bis zur Periferie reichende, Kalkeinlagerungen ungleichmässig getrübt. Die Uhr wurde weder beim Anlegen an die Ohrmuschel, noch von dem Kopfknochen aus gehört, das Hörvermögen für die Sprache war links ganz erloschen, rechts verstand sie Alles, wenn man ihr laut ins Ohr schrie. Die Untersuchung der *Tuba Eustachii* konnte beim herabgekommenen Zustande der Kranken nicht vorgenommen werden. Um mich von der Richtigkeit der gestellten Diagnose zu überzeugen, berührte ich, im rechten Ohre, während der Gehörgang mit dem in der linken Hand gehaltenen Reflector beleuchtet wurde, mit der stumpfen Spitze einer rechtwinklich gekrümmten Metallsonde, sehr vorsichtig die einzelnen Theile des Hintergrundes, und fand ich hiebei, dass unter dem Ende des Hammergriffs in der Ausdehnung von mehreren Linien im Umkreise, das Berühren der Sonde ganz deutlich eine feste knöcherne Grundlage erkennen liess, während gegen die Peripherie hin, die berührten Stellen

nachgiebig und elastisch erschienen. Die nach dem Tode vorgenommene Section des rechten Ohres bestätigte im Wesentlichen die Diagnose der Verwachsung des Trommelfelles mit dem Promontorium, mittelst einer dichten Narbe. Fig. 6. versinnlicht uns im verticalen Durchschnitte durch äussern Gehörgang und Trommelhöhle, das Verhältniss des narbigen Trommelfells zur innern Trommelhöhle. Der bei *a* scharf vorspringende Wulst entspricht der während des Lebens gesehenen sichelförmigen Leiste an der vordern untern Periferie des *Annulus tympanicus*, und erwies sich als starrer verdickter Rest des periferen Theiles des Trommelfells. Von hier aus zieht der mit der Narbe verschmolzene Rest der Membran an der untern und den seitlichen Theilen der Trommelhöhle hin, um hier mit der innern Wand fest zu verwachsen. Der Hammergriff scharf vorspringend lehnt sich mit seinem untern Ende, wie Fig. zeigt, an der innern Wand an und das Eingehülltsein des untern Endes in die dichte Narbe erklärt es, wesshalb bei der Inspection der Hammergriff nach unten unmerklich in die graue Narbe überging. Bei der Eröffnung der Trommelhöhle von oben fand man das Lumen derselben von blassgelben, succulenten Bindegewebsmassen ausgefüllt, in welche die Gehörknöchelchen allseitig fest eingebettet waren. Nach Entfernung dieser Massen aus der obern Ausbuchtung der Trommelhöhle, konnte man nun nicht weiter in die untern Partien derselben vordringen, da man zur Stelle der Verlöthung der obern Trommelfellpartien und des Hammergriffes mit der innern Trommelhöhlenwand gelangte. Ebenso konnte man beim Einführen einer Sonde in die *Tuba Eustachii* nicht in die Trommelhöhle vordringen, da die vom *Annulus tympanicus* vor dem *Ostium tympanicum tubae* zum Promontorium hinziehende Narbe das Hinderniss bildete. Das Trommelfell sammt der gebildeten Narbe, waren in der Ausdehnung von beiläufig $3^1/_2$''' am Promontorium angewachsen, zwischen den mehr peripher gelegenen Theilen der Membran und der Innenwand der Trommelhöhle war das erwähnte succulente Bindegewebe angehäuft; diese Stellen waren bei der Untersuchung während des Lebens, bei der Berührung mit der Sonde nachgiebig und elastisch. Die Gehörknöchelchen waren nach Entfernung der Bindegewebsmassen viel beweglicher geworden.

Bei der Schwierigkeit der Diagnose der Adhäsion des Trommelfells mit dem Promontorium in einer beträchtlichen Anzahl von Fällen erscheint die vorsichtige Zuhilfenahme der Sonde, wie wir sie in dem eben geschilderten Falle benützten, jedenfalls gerechtfertigt. Aus dem starken Eingezogensein der Membran und des Endes des Hammergriffs, sowie aus dem Mangel der Auswärtswölbung der eingesunkenen Stellen, kann man keineswegs auf Adhäsion schliessen, selbst wenn wir eine scharf ausgeprägte Knickung

zwischen periferem und centralem Theile des Trommelfells beobachten. Solche Knickungen kommen nämlich, wie wir später sehen werden, bei längere Zeit bestehenden Tubarverstopfungen, sowie bei chronischen Trommelhöhlencatarrhen ohne vorhergegangene Trommelfellperforation, durchaus nicht selten vor; ist dabei die Membran stark verdickt, so wird man bei Lufteintreibungen in die Trommelhöhle kaum oder nur eine stellenweise Vorwölbung der Membran wahrnehmen. In einem derartigen Falle, wo wir im Leben die Diagnose der Adhäsion des Trommelfells mit dem Promontorium stellten, fanden wir nach dem Tode das Trommelfell, ohne Adhäsion an der innern Trommelhöhlenwand.

Andererseits haben uns Beobachtungen während des Lebens, verglichen mit Sectionsbefunden, gelehrt, dass selbst ausgedehnte Verlöthungen der Membran mit der innern Trommelhöhlenwand manchmal nicht diagnosticirt werden können, und zwar in jenen Fällen, wo die Bindegewebsbrücke (Narbe), welche das Trommelfell mit der innern Trommelhöhlenwand vereinigt, eine längere ist, das Trommelfell daher nicht wesentlich nach innen gewölbt wird. Die Berührung einer solchen Stelle mit der Sonde würde natürlicherweise keinen Anhaltspunkt bieten, da solche durch breite Brücken adhärirende Stellen nachgiebig und elastisch sind.

Fall: Abgelaufener Ohrenfluss. — Verwachsung des Trommelfells mit der innern Trommelhöhlenwand, durch eine breite Narbe ohne Wölbungsänderung am Trommelfelle. — Section des Ohres.

Taf. II. B. 8 ist das Beleuchtungsbild des linkseitigen Trommelfells einer an *Phthisis pulmon.* auf der Abtheilung des Herrn Primarius Dr. Scholz verstorbenen 25jährigen Frauensperson, die in ihrer Kindheit durch mehrere Jahre an Ohrenfluss litt. Nach Aufhören desselben blieb eine beträchtliche Schwerhörigkeit zurück, welche im Laufe der Jahre noch zunahm, so dass sie bei der Untersuchung die Uhr auf dieser Seite weder beim Anlegen an die Ohrmuschel, noch von dem Kopfknochen aus hörte, und beim lauten Sprechen in der Nähe des Ohres nur den Schall

der Stimme vernahm. Bei der Besichtigung des Trommelfells sah man den kurzen Hammerfortsatz nach vorn und oben deutlich vorspringen, den Hammergriff jedoch durch eine auf den grössten Theil der Membran sich ausbreitende braune Pigmentirung gedeckt, die periferen Theile in Form unregelmässiger Plaques grauweiss getrübt. Die Untersuchung der *Tuba Eustachii* konnte nicht vorgenommen werden. Die nach dem Tode vorgenommene Section des Ohres zeigte die äussere Fläche des Trommelfells in der dem Beleuchtungsbilde entsprechenden Ausdehnung pigmentirt; der grösste Theil der pigmentirten Stellen erwies sich als Narbengewebe, während man an den peripheren Partien der Membran die Schichten des Trommelfells jedoch getrübt und verdickt unterscheiden konnte, eine Abgrenzung zwischen Narbe und Trommelfellgewebe konnte ich nicht auffinden. Beim Lufteinblasen in die Ohrtrompete bemerkt man keine Bewegung am Trommelfelle. Nach Entfernung der obern Trommelhöhlenwand erschien der Schleimhautüberzug derselben um das 5—6fache verdickt, nach Entfernung desselben fand man einen Theil der obern Ausbuchtung der Trommelhöhle von einer durchsichtigen, braunen von Cholestearinkrystallen schillernden Flüssigkeit erfüllt. Nach Beseitigung dieser Flüssigkeit erschienen die Gehörknöchelchen, in den ebenfalls um das Mehrfache verdickten und stark pigmentirten Schleimhautüberzug eingebettet, aus welchem Hammerkopf und Amboskörper mit Mühe herauspräparirt werden konnten. Von der Höhe des obern Trommelfellrandes bis zum Grunde der Trommelhöhle war das Trommelfell durch eine von aussen nach innen $2—2^1/_2$''' betragende pigmentirte Narbe an der innern Trommelhöhlenwand angeheftet; — das *Ostium tympanic. tubae* war durch dieselbe ebenfalls verrammelt und konnte man mit der eingeführten Sonde von der Ohrtrompete aus nicht in die Trommelhöhle dringen.

Zu den seltenen Befunden zählen jene Verwachsungen zwischen Trommelfell und Promontorium, wo der obere Rest der Membran sammt dem Hammergriffe durch eine dichte, nach unten zu sich verjüngende Narbe mit der Innenwand der Trommelhöhle verwächst, während der untere, periphere Rest ohne Verlöthung, als sichelförmiger Vorsprung angetroffen wird.

Fall. Ohrenfluss vor vielen Jahren. — Verwachsung zwischen dem obern Reste des Trommelfells und dem Promontorium. — Section des Ohres.

A. L., 68 Jahre alt, Arbeiterin, wurde mit Magenkrebs auf die Abtheilung des Herrn Primarius Scholz aufgenommen. Sie gibt an vor vielen Jahren an Ohrenfluss gelitten zu haben, nach dessen Sistirung sie taub wurde, so dass sie jetzt nur sehr lauten Schall in der Nähe des Ohres zu hören vermag. In beiden Gehörgängen etwas Cerumen, nach dessen Ent-

fernung man links ein ungleichförmig getrübtes glanzloses Trommelfell sah, während rechts der Befund sehr viel Aehnlichkeit mit dem Seite 100 geschilderten Beleuchtungsbilde der Verwachsung des Trommelfells mit dem Promontorium (S. den Fall zu Fig. 6) darbot. Während des Ausspritzens des Cerumens, bekam die Kranke Brechbewegungen, und gab an, dass ihr eine Quantität Wassers in den Rachen geflossen sei. Die Diagnose wurde auf Perforation des Trommelfells und partieller Verlöthung desselben mit dem Promontorium gestellt, und war die hochgradige Schwerhörigkeit wahrscheinlich von einer durch den abgelaufenen Process bedingten Ankylose der Gehörknöchelchen abhängig. Die Section der Gehörorgane ergab links ausser einer mässigen Verdickung des Trommelfells, Hammer und Amboss schwer beweglich, der Steigbügel im ovalen Fenster festsitzend. Den Befund am rechten Ohre versinnlicht uns Fig. 7 als verticaler Durchschnitt durch Gehörgang und Trommelhöhle. Der kurze Hammerfortsatz ist stark vorspringend, während der Hammergriff mit den oberen sehnig verdickten Trommelfellpartieen nach innen gezogen ist und am Promontorium durch eine derbe Narbe, welche sich nach unten und vorn gegen die *Tuba Eustachii* hin verjüngt, angelöthet ist. Die über den angelötheten Theilen des Trommelfells gelegene obere Ausbuchtung der Trommelhöhle war mit einer käsigen, aus Epidermiszellen, Detritus und Cholestearinkrystallen bestehenden Masse ausgefüllt, nach deren Entfernung die Gehörknöchelchen rigid und wenig beweglich erschienen. Am vordern unteren Theil des *Annulus tympanicus* war der starre $^1/_2$''' breite sichelförmige Rest des Trommelfells zurückgeblieben. Ein in die *Tuba Eustachii* eingeführte Sonde gelangte mit Leichtigkeit, wie Fig. 7 zeigt, in den äussern Gehörgang.

Fig. 7.

Verschieden von den bisher angeführten Arten der Verwachsung des Trommelfells mit dem Promontorium sind jene Formen, wo eine die Perforationsöffnung verschliessende dünne Narbe an die Innenwand der Trommelhöhle sich anlegt, und daselbst nicht wie bei den früheren Fällen durch straffes, sondern durch laxes Bindegewebe verwächst. Diese Anomalie bietet in klinischer Beziehung viel Interesse. Nach demselben Vorgange nämlich, wie wir es bei den Heilungsprocessen der Trommelfellperforationen, mittelst dünner durchsichtiger Narben gesehen, kommt es auch hier sowohl bei kleinen als auch bei grossen Lücken im Trommelfelle, von den Rändern des Substanzverlustes, zum Auswachsen von Bindegewebe, welches aus Mangel

an elastischer Widerstandsfähigkeit allmählig nach innen gedrängt wird, und nach längerer Berührung mit dem Promontorium verwächst. Der Trommelfellbefund am Lebenden unterscheidet sich in einem solchen Falle durch Nichts von einer mit scharf abgesetzten Rändern versehene Perforationsöffnung, durch welche man das blassgelbe oder etwas röthliche Promontorium sieht (Taf. II, B. 2). Lässt man hingegen durch den Valsalvaischen Versuch oder durch die Luftdouche Luft in die Trommelhöhle treiben, so sieht man im selben Momente eine vom Promontorium sich rasch abhebende und gegen die Perforationsöffnung sich vorwölbende stark geröthete Membran, welche nach dem Aufhören des Luftdruckes sogleich wieder zurücksinkt und blassgelb wird.

Fall. Verwachsung einer grossen Trommelfellnarbe mit dem Promontorium. — Section des Ohres.

J. S. 26 J. alt, Schneider, wurde mit Lungentuberculose auf die Abtheilung des Hrn. Primarius Kolisko aufgenommen. Derselbe litt in der Kindheit an linksseitiger Otorrhoe, welche mit Hinterlassung eines mässigen Grades von Schwerhörigkeit, seit mehreren Jahren sistirte. Rechts hatte sich seit seinem 13 Jahre, allmälig eine hochgradige Schwerhörigkeit ohne Ohrenfluss entwickelt; Ohrensausen war rechts immer, links zeitweilig vorhanden. Die Hörweite betrug links für die Uhr 1″, für das Sprachverständniss $2^1/_2$′, rechts war nur Schallempfindung vorhanden. Die Schallperception von den Kopfknochen aus mangelt beiderseits. Die Untersuchung des linken Ohres ergab: das Trommelfell erscheint in der Umgebung des Hammergriffs und unter demselben in der Ausdehnung von beiläufig 6‴ perforirt; an den untern und seitlichen Theilen der Peripherie der Membran sieht man den scharf abgesetzten $1-1^1/_2$‴ breiten Rest des Trommelfells, während an der obern Peripherie ein breiterer Rest der Membran am obern Drittheile des Hammergriffs adhärirt. Der kurze Fortsatz springt stark vor, während das untere Ende des Hammergriffs dem Promontorium sehr genähert ist. Durch die Lücke hindurch sieht man das blassgelbe feuchtglänzende Promontorium und sieht man auch an der vordern unteren Peripherie des Sehfeldes von dem scharf abgesetzten Reste des Trommelfells eine durch mehrere Lichtreflexe sogleich wahrnehmbare Brücke zum Promontorium hinziehen. Während des Valsalvaischen Versuches erhebt sich plötzlich eine saturirt injicirte Membran vom Promontorium gegen die Perforationsöffnung hin, welche nach dem Versuche zurückfällt und blass wird. Der Kranke starb an Lungenphthise.

Fig. 8 veranschaulicht uns im verticalen Durchschnitte nach Entfernung der hintern Wand des Gehörganges und der Trommelhöhle, den pathologisch-anatomischen Befund am linken Ohre. Man findet von den scharfen Rändern der Perforationsöffnung sowohl an den untern als auch an den seitlichen und obern Wänden, eine sehr zarte und faltige Bindegewebsmembran zum Promontorium hinziehen — und an demselben sich ausbreiten. Untersucht man diese am Promontorium leicht verschiebbare Membran, so findet man dieselbe durch feine Bindegewebsfädchen angeheftet. Führt man eine Sonde in die *Tuba Eustachii* ein, um in die Trommelhöhle zu gelangen, so schiebt man die vor dem *Ostium tympanicum* sich vorspannende Membran vor sich her. Es ist dadurch eine Art Blindsack geschaffen, welcher die Trommelhöhle in drei Abtheilungen trennt; die mittlere, welche mit dem äusseren Gehörgange, die hintere, welche mit den Zitzenbeinzellen communicirt und die Gehörknöchelchen in sich schliesst, und die vordere, welche gegen die *Tuba Eustachii* hinführt. Die Erscheinung während des Lebens war nach diesem Befunde leicht erklärlich. Die durch die Tuba eingepresste Luft drängte sich nämlich zwischen die Maschen der am Promontorium angehefteten Narbe, wölbte dieselbe vor, und da die Circulation zwischen Gefässen der Narbe und des Promontoriums gestört war, so trat eine plötzliche Stockung und Injection in den Gefässen der Narbe ein. Die Gehörknöchelchen waren starr und schwer beweglich. Ueber den Befund am rechten Ohre s. Seite 61.

Fig. 8.

Der eben geschilderte pathologisch-anatomische Befund ist im Wesentlichen als eine Variante der bisher angeführten Verlöthungen zwischen Trommelfellnarbe und Promontorium zu betrachten. Bemerkenswerth ist indessen, dass die von den Rändern der Trommelfellperforation zum Promontorium hinziehende blindsackähnliche Narbe selbst, manchmal eine Lücke zeigt. So fand ich an dem Präparate eines nach einem längern Ohrenfluss schwerhörig gewordenen, an Tuberculose verstorbenen jungen Mannes, einen dem oben beschriebenen ähnlichen Befund, mit der Abweichung, dass an dem vorderen, dem *Ostium tympanicum* gegenüberliegenden Theile des zarten, und am Promontorium leicht verschiebbaren Sackes, eine $2^1/_2$—$3'''$ betragende Oeffnung, welche wahrscheinlich dadurch entstand, dass die Luft beim Schneuzen öfters hier anprallte

und eine Durchlöcherung bewirkte. In einem andern Falle fand ich an der obern Wand des Sackes, welche hier an der Sehne des Trommelfellspanners angeheftet war, eine 2‴ grosse Lücke, welche in die obere Ausbuchtung der Trommelhöhle führte. Wenn nun in einem Falle, wie der eben erwähnte, gegenüber dem *Ostium tympanicum tubae* eine 3‴ grosse Oeffnung sich befindet, so wird beim Valsalvaischen Versuche die Luft ohne besonderes Hinderniss durch die Trommelhöhle in den Gehörgang treten, und die Narbe sich nicht vom Promontorium abheben, — nur dann, wenn die Oeffnung im Sacke so klein ist, dass die Luft nur mit stärkerem Widerstande durchgepresst werden kann, wird man nebst einem lauten zischenden Geräusch auch die Vorwölbung der am Promontorium locker angehefteten Narbe beobachten.

Diese Neubildungen werden von verschieden starken Gefässchen durchzogen, theils lassen sie die Gefässchen der Promontoriumschleimhaut, gewöhnlich dunkel blauroth durchschimmern. In einem Falle sah ich die von der Narbe überzogenen und an dieselbe adhärirenden Theile des langen Ambosschenkels, sowie einen Theil des Steigbügels stark vortreten.

Wir haben bisher vorzugsweise die ausgedehnteren Adhäsionen zwischen Trommelfell oder Narbenbildungen am selben, und der innern Trommelhöhlenwand erörtert, es erübrigt noch Einiges über Adhäsionen von geringerem Umfange, sowie über Verlöthungen zwischen Trommelfell und dem Gehörknöchelchen zu besprechen. Bei der Schilderung der Heilungsprocesse kleinerer Substanzverluste am Trommelfell, haben wir hervorgehoben, dass es hier viel seltener zu Verlöthungen mit der Innenwand der Trommelhöhle kommt, als bei der Heilung grösserer Perforationsöffnungen. Erfolgt eine Verlöthung, so ist sie das Resultat längerer Berührung zwischen Wundrändern und Promontorium, und sieht man nach abgelaufenem Ohren-

fluss am getrübten oder stellenweise verkalkten Trommelfelle eine scharf abgegrenzte Lücke, von deren Rändern eine trichterförmige, stellenweise reflectirende Narbe gegen das Promontorium hinzieht, wie dies der verticale Durchschnitt durch Gehörgang und Trommelhöhle in Fig. 9 veranschaulicht. In andern Fällen ist der Uebergang zwischen Trommelfell und Narbe nicht so scharf markirt, und die partielle Adhäsion nur durch eine seichte Vertiefung angedeutet; — während in dem ersten Falle die Adhäsion zwischen Trommelfell und Promontorium mit Sicherheit diagnosticirt werden kann, ist dies im zweiten Falle unmöglich.

Fig. 9.

Den Verlöthungen sind jene bandartigen Verbindungsbrücken anzureihen, welche sowohl in normalen als auch in pathologischen Gehörorganen nicht selten angetroffen werden. Im normalen Gehörorgane sind diese, einzeln oder zu mehreren, vom Hammergriff oder der Membran zur Innenwand der Trommelhöhle oder den Gehörknöchelchen hinziehenden mehr weniger stark entwickelten Bänder, als Residuen des beim Neugebornen die Trommelhöhle ausfüllenden, öfters in Eiter zerfallenden gallertigen Bindegewebes (v. Tröltsch) zu betrachten. Da sie bei Normalhörenden nicht selten vorkommen, so kann man annehmen, dass sie in der Regel keinen Einfluss auf die Schwingbarkeit der Gehörknöchelchen ausüben. Auch konnte ich an der äusseren Fläche der Trommelfelle, wo derartige Bänder in der Trommelhöhle sich vorfanden, keine merkliche Wölbungsänderung wahrnehmen. Letzteres gilt auch im Allgemeinen von den in kranken Gehörorganen vorgefundenen Bändern, von denen sich nie bestimmen lässt, ob sie nicht schon vor der Erkrankung da waren. Nur an einzelnen Präparaten konnte ich der Anheftungsstelle des Bandes entsprechend, an der äussern Fläche der Membran eine seichte Einziehung entdecken,

doch kann man eine solche, wenn man sie überhaupt am Lebenden wahrnimmt, keineswegs als Anhaltspunkt für eine Diagnose benützen, da unbeträchtliche Unebenheiten an erkrankten Trommelfellen nicht selten sind.

Partielle grubige Einziehungen finden sich nicht nur bei umschriebenen Verlöthungen zwischen Trommelfell und Promontorium; auch in Fällen, wo das Trommelfell in grosser Ausdehnung angewachsen ist, findet man stellenweise scharf umschriebene Vertiefungen (Taf. II. B. 12), welche theils durch stärkere Retraction des Narbengewebes an einzelnen Stellen, theils durch partielle Atrophirung der weniger nachgiebigen *Substantia propria* entstanden sind. Auf die ungleichmässige Einziehung einzelner Stellen hat fernerhin die ungleiche Entfernung des Trommelfells von der innern Trommelhöhlenwand Einfluss, da wie bekannt, der centrale Theil der Membran dem Promontorium näher gelegen ist, als die peripheren Partien.

Das Verhältniss der Trommelfellelemente zum Narbengewebe, ist in den einzelnen Fällen verschieden. Wo eine Perforationsöffnung durch eine scharf begrenzte, dünne und eingesunkene Narbe geschlossen wurde, findet man unter dem Mikroskope in der Regel die Elemente der *Substantia propria*, an der Grenze der Narbe scharf abgesetzt, stellenweise zackig in das Narbengewebe hineinragend, die Narbe selbst mit dem Bindegewebsstratum der Dermoid- und Schleimhautschichte zusammenhängend, jedoch viel zarter und nicht in Schichten isolirbar, die Lage des Epithelialstratums ist an beiden Seiten ungleich zarter als am übrigen Trommelfell. Nur in einem Falle sah ich an der Grenze der Narbe, die Dermoidschichte des Trommelfells ebenso wie die *Substantia propria* abgesetzt, während das Narbengewebe vom Bindegewebsstratum der Schleimhautschichte ausgewachsen schien. (Vergl. von Tröltsch's Sectionen in Virchow's Archiv. Sect. 16).

Wo hingegen die Reste des Trommelfells durch derbes und dichtes Narbengewebe am Promontorium angeheftet werden, ist es manchmal nicht leicht die Grenze zwischen Trommelfellelementen und Narbe zu entdecken, da die Elemente der *Substantia propria* in zerstreuten und unregelmässigen Faserzügen in das Narbengewebe hinziehen, und in verschiedenen Entfernungen im Narbengewebe aufhören. Manchmal sind die Trommelfellfasern durch den Krankheitsprocess so verändert, dass sie durch das Mikroskop von den Fasern des Narbengewebes nicht unterschieden werden können. (Ueber die Gewebsveränderungen der mit dem Promontorium verwachsenen Trommelfelle, s. Seite 47 und 48).

Während die obersten Epithelialplatten jener Narben, welche die Perforationsöffnungen schliessen, ohne mit der Innenwand der Trommelhöhle zu verwachsen, stets verhornen, die Narbe somit trocken erscheinen lassen, finden wir in jenen Fällen, wo die Narbe am Trommelfelle adhärirt, in der Mehrzahl der Fälle den äusseren Ueberzug feucht, zeitweilig secernirend, manchmal jedoch durch längere Zeit trocken.

Analoge Narbenbildungen wie bei Adhäsionen zwischen Trommelfell und Innenwand der Trommelhöhle, fanden wir einige Male nach abgelaufenen Otorrhoen am Promontorium, ohne Verlöthung des Trommelfells mit demselben. Im Verlaufe langwieriger Otorrhoen kommt es nämlich nicht selten zur Wucherung der Promontoriumschleimhaut, und zur Bindegewebsneubildung in derselben. Nach dem Aufhören der Secretion schwindet zwar die Hyperaemie und Schwellung der aufgelockerten Schleimhaut, das neugebildete Bindegewebe bleibt jedoch als verdichtetes Narbengewebe zurück, und zwar in solcher Ausdehnung, dass manchmal nicht nur die nach vorn gegen die Tuba gelegenen Vertiefungen der innern Wand, sondern auch die Nische des ovalen und runden Fensters durch dasselbe ausgefüllt

werden; die innere Trommelhöhlenwand bietet dann das Aussehen einer unebenen, theils knochengelben, theils sehniggrauen, stellenweise glänzenden Fläche dar, welche, wenn das Trommelfell bis zur Peripherie zerstört ist, beim ersten Anblicke leicht als verdicktes und getrübtes Trommelfell imponiren kann, wenn man nicht auf etwaige noch vorhandene, deutlich vorspringende leistenförmige Reste des Trommelfells, oder den isolirt in die Lücke hineinragenden Stumpf des Hammergriffs, oder auf die markirte Abgrenzung des *Annulus tympanicus* Rücksicht nimmt. In den von mir beobachteten hieher gehörigen Fällen, wo das Trommelfell bis zur Peripherie defect war, bot das Sehfeld im Hintergrunde eine auffällig grössere Ausdehnung dar, als bei der Besichtigung des unverletzten Trommelfells. Was wir früher über die vorsichtige Benützung einer rechtwinkelig gekrümmten Metallsonde gesagt haben, kann auch hier zur Eruirung, ob man Trommelfell oder Promontorium vor sich habe, seine Anwendung finden, doch wird man wohl selten bestimmen können, ob diese Narbenbildungen am Promontorium, nicht an einer oder der andern Stelle mit Narben zusammenhängen, welche von den Trommelfellresten an den Seitenwandungen zum Promontorium so hinziehen, dass sie von den knöchernen Theilen der äusseren Trommelhöhlenwand gedeckt werden, somit nicht in das Bereich des Sehfeldes fallen.

Die im Gefolge der Verlöthungsprocesse zwischen Trommelfell und innerer Trommelhöhlenwand auftretenden Functionsstörungen variiren mannigfach, und ist der Grad der Hörstörung, wie bereits die Beobachtungen von Toynbee, v. Tröltsch, Schwartze u. A. zeigen, mit der Ausdehnung der Verlöthung nicht im Verhältnisse. Auch hier sind, wie aus den oben geschilderten Sectionen hervorgeht, die Veränderungen maassgebend, welche die Beweglichkeit der Gehörknöchelchen beeinträchtigen, also Bindegewebswucherungen, Kalkmassen, wuchernde Schleimhaut, welche

die Gehörknöchelchen einhüllen, ferner die Verlöthung der Gehörknöchelchen untereinander und mit den Wandungen der Trommelhöhle, endlich die Veränderungen an den Labyrinthfenstern.

Nach dem bisher Gesagten ist ersichtlich, wie schwierig sich häufig die Diagnose der Adhäsionsprocesse in der Trommelhöhle gestaltet, doch wird man in einer Reihe von Fällen, wie einige der obigen Schilderungen zeigen, durch die Inspection des Trommelfells, die Diagnose der Verlöthung mit Sicherheit zu stellen im Stande sein. Wir können keineswegs der Ansicht jener Pathologen beistimmen, welche behaupten, dass der Diagnose der Adhäsion zwischen Membran und den tiefern Theilen der Trommelhöhle weiterhin keine Bedeutung beizumessen sei. Wir sind im Gegentheile überzeugt, dass sie für die Prognose, welche doch in der practischen Ohrenheilkunde eine wichtige Rolle spielt, im speciellen Falle, wesentlich ist. — Denn selbst dort, wo die Hörstörung trotz der Verlöthung keine beträchtliche ist, wird, wie die Erfahrung zeigt, die Therapie keine andauernden Resultate erzielen, und werden, selbst nach wesentlicher Besserung der Hörkraft durch Luftdouche und Injectionen mässig reizender Flüssigkeiten in die Trommelhöhle, Rückfälle im weitern Verlaufe wahrscheinlich.

Den Schluss der Heilungsprocesse der Trommelfellperforationen bildet die Ueberhäutung der Wundränder der Perforationsöffnung und die Persistenz der Lücke. Obwohl man diesen Ausgang vorzugsweise bei ausgedehnten bis zum *Annulus cartilagineus* sich erstreckenden Substanzverlusten beobachtet, so findet man doch manchmal auch kleinere Lücken persistent. Indessen beobachtete ich in einigen Fällen nach abgelaufenem Ohrenfluss, Lücken von 2—5‴ Grösse, durch Monate, ja durch 2 Jahre bestehen und sich nachträglich durch dünnes Narbengewebe schliessen.

Fig. 10 ist dem rechtseitigen Gehörpräparate eines 15jährigen Knaben entnommen, der auf der Abtheilung des Herrn Docenten, Prim. Dr. Kolisko an *Phthisis pulmonum* starb. Er litt früher an einem copiösen Ausflusse aus dem Ohre, welcher jedoch seit 2 Jahren aufhörte. Bei der Untersuchung zeigte das Trommelfell unter dem Hammergriffe eine von scharf abgesetzten Rändern begrenzte, querovale Lücke, in welche von oben das Ende des Hammergriffs hineinragte, wodurch die Oeffnung eine Nierenform erhielt. Das Trommelfell ist perlgrau, wenig glänzend, Hammergriff und kurzer Fortsatz deutlich sichtbar. Der durch die Lücke sichtbare Theil der Promontoriumschleimhaut ist blassgelb, feucht glänzend. Beim Valsavaischen Versuch strömt die Luft ohne besondere Anstrengung durch die Perforationsöffnung aus. Die Hörweite betrug für meine Uhr $1^1/_2'$, für das Sprachverständniss über 4 Klafter. Die Section ergab: Mässig verdicktes Trommelfell, die Lücke in der bezeichneten Nierenform, 5‴ breit, 3—$3^1/_2$‴ hoch, die Ränder abgerundet, stellenweise von Bindegewebe überhäutet, stellenweise nur von Epithel bedeckt, nach dessen Entfernung man mit Leichtigkeit die Trennung der einzelnen Schichten der Membran vornehmen konnte*). Die Auskleidung der Trommelhöhle glatt, die Gehörknöchelchen insoweit sich dies durch die übliche rohe Untersuchungsmethode feststellen liess, schienen etwas weniger beweglich, als im Normalen**).

Fig. 10.

*) Schwartze berichtet in seinen „practischen Beiträgen“: Grössere Substanzverluste, die bereits längere Zeit bestanden, und verdickte scharfabgeschnittene oder wohl gar verkalkte Ränder haben, waren durch kein Mittel zum Verschluss zu bringen. Dies ist deshalb ein grosser Nachtheil für den Kranken, weil neuen Schädlichkeiten der Weg zur Paukenschleimhaut offen bleibt.

**) Wir geben in der beigefügten Note einen kurzen Ueberblick über die Behandlung des eitrigen Trommelhöhlencatarrhs mit Perforation des

Wie aus den bisherigen Schilderungen ersichtlich ist, wurden mit den Continuitätstörungen des Trommelfells und

---

Trommelfells: Tritt die Affection acut mit starken Schmerzen und Fieberbewegungen auf, erscheint dabei Trommelfell und Gehörgang stark geröthet und geschwellt, so applicire man knapp vor dem Tragus je nach der Intensität der Symptome und der Individualität der Kranken 2—3—5 Stück Blutegel. Innerlich verordne man besonders des Nachts 1—3 Dosen von *Acet. morphii* zu $^1/_{12}$ Gran, und äusserlich in der Umgebung des Ohres Einreibungen von: *Olei amygdal. dr. jj. Chlorformilli dr. j. S.* 20 Tropfen einzureiben. Warme Umschläge sind eben so schädlich wie die kalten, hingegen erweisen sich manchmal bei sehr starken Schmerzen sowohl vor als nach dem Durchbruche des Trommelfells die Einträufelungen von lauwarmem Wasser in den Gehörgang (von Tröltsch) als sehr wirksam. Treten beunruhigende Erscheinungen: Convulsionen, starke Eingenommenheit des Kopfes ein, welche auf eine Eiteransammlung in der Trommelhöhle schliessen lassen, und findet man das Trommelfell an einer Stelle grünlich-gelb vorgewölbt, so nehme man mit einer etwas starken Staarnadel die Paracentese des Trommelfells vor, um dem Eiter den Ausweg zu verschaffen.

Ist Otorrhoe eingetreten, so spritze man je nach der Menge des Ausflusses das Ohr 2—4mal täglich mit lauwarmen Wasser aus. Hat das Secret einen penetranten Geruch, so setze man dem lauen Wasser eine kleine Quantität *Aqu. chlorata* (etwa 1 Kaffeelöffel zu $^1/_2$ Seitel Wasser) oder eine schwache Lösung von *Calcaria chlorata* (1 Skrupel auf 6 Unzen Wasser; von dieser Lösung werden 2 Esslöffel $^1/_2$ Seitel Wasser zugesetzt) bei.

Von den bei Otorrhoen in Gebrauch gezogenen Adstringentien erweisen sich folgende, als die am meisten wirksamen:

Rp. Sulf. Zinci. gr. jj — gr. V. Aqu. dest. unc. unam. D. S. Früh und Abends 1 Kaffeelöffel lauwarm einzuträufeln und 10 Minuten im Gehörgange zu lassen. *Rp. Liqu. ferri muriatic. gr. j. — gr. jjj. Aqu. dest. unc. unam.* D. S. Wie oben. *Rp. Sach. Saturni gr. jj. — gr. V. Aqu. dest. unc. unam.* D. S. Wie oben. *Tannini puri gr. tria. Aqu. dest. unc. unam.* D. S. Wie oben. Weniger günstig wirken Alaun und *Nitras argenti.* Die Decocte adstringirender Rinden sind durchaus zu verwerfen. Sind die angeführten Mittel im speciellen Falle ohne wesentlichen Erfolg angewendet worden, so kann man noch folgende Präparate des Zinks verordnen: *Rp. Acetat. Zinci. gr. j. — gr. jjj. Aqu. dest. s. unc. unam.* D. S. Einträufelungen. *Rp. Collyrii adstr. lut. gr. 15 — dr. j. Aqu. dest. s. unc. unam.* D. S. Einträufelungen.

Da durch die Ausspritzungen des Gehörganges der Eiter vorzugsweise aus demselben entfernt wird, während in den Ausbuchtungen der Trommelhöhle der Eiter von dem Wasserstrale nicht getroffen wird, somit durch die Stagnation die Eiterung unterhält und andererseits durch

deren Ausgängen auch die Veränderungen beschrieben, welche die Gehörknöchelchen hierbei erleiden. Es erübrigt

---

Verkreidung zur Ankylosirung und Fixirung der Gehörknöchelchen Veranlassung geben kann, so ist es nöthig von Zeit zu Zeit die Trommelhöhle vom Secrete dadurch zu reinigen, dass man einen starken Luftstrom durch die *Tuba Eustachii* in dieselbe treibt. Dies geschieht am zweckmässigsten in der angegebenen Weise, und lässt sich dieses Verfahren gleichzeitig dazu benützen, um die Trommelhöhlenschleimhaut vollständig mit dem adstringirenden Mittel in Berührung zu bringen.

Man fülle zu diesem Behufe bei geneigtem Kopfe des sitzenden Patienten den Gehörgang mit einer lauwarmen Lösung von *Sulf. Zinci* (*gr. jj. — gr. jV. Aqu. dest. s. unc. j.*); ist die Affection beiderseitig, so lasse ich den gefüllten Gehörgang durch den Patienten mit dem Finger schliessen, hierauf füllt man das andere Ohr mit derselben Flüssigkeit und treibt nach der früher beschriebenen Weise während eines Schlingactes die Luft in beide Trommelhöhlen. Die Luft, welche nun durch beide Trommelhöhlen durchtritt, kommt durch die mit Flüssigkeit gefüllten Gehörgänge in Form von Blasen zum Vorschein, und im selben Augenblicke als dieselbe entweicht, tritt an deren Stelle durch die Perforationsöffnung die Flüssigkeit in die Trommelhöhle ein; dies geschieht oft so rasch, dass die Flüssigkeit während des Versuches, durch die Ohrtrompete in den Rachen abfliesst. Es muss ausdrücklich bemerkt werden, dass wir hiezu uns nur des *Sulf.* oder *Acetas Zinci* bedienen, weil sie keine adhärirenden Niederschläge, wie *Sach. Saturni* oder *Ferr. muriat.*, bilden. Diese Methode wird durch mehrere Wochen 3mal wöchentlich geübt, und nach einer mehrwochentlichen oder mehrmonatlichen Pause wieder in Anwendung gezogen.

Wucherungen im äussern Gehörgange, am Trommelfelle oder am Promontorium, welche, so lange sie bestehen, die Otorrhoe unterhalten, müssen entweder, wenn sie leicht erreichbar sind, abgetragen, oder durch Betupfen mit concentrirter Lösung von *Ferr. muriat.* oder wenn sie derb sind, durch *Lapis infern.* in Substanz, zerstört werden. Wir bedienen uns hiezu eines einfachen Metalldrahtes von der Länge einer Sonde, welcher in der Mitte rechtwincklig gebogen, mit der Spitze einigemale in Höllenstein, welchen man in einem kleinen Porzellanschälchen schmilzt, so lange eingetaucht wird, bis der Höllenstein in Form eines kleinen Kügelchens auf demselben erstarrt.

Handelt es sich im gegebenen Falle um die Indication für das künstliche Trommelfell, so müssen vor Allem alle Momente, welche temporär das Hörvermögen herabsetzen, beseitigt werden. Man wird also vorerst die Trommelhöhle von dem eitrigen Secrete dadurch befreien, dass man entweder durch den in die Tuba eingeführten Katheter, oder viel besser und einfacher durch das von mir angegebene Verfahren Luft in die Trommelhöhle treibt und den Eiter theils nach hinten in die Zitzenbeinzellen,

noch im Anschlusse einige seltene Vorkommnisse zu erwähnen, welche durch die Inspection erkennbar sind, und in diagnostischer Beziehung vielfaches Interesse darbieten.

Hieher gehört zunächst die Loslösung des Hammergriffs vom Trommelfell, eine Anomalie, welche von Toynbee in dessen „Descriptive Catalogue" seiner pathologisch-anatomischen Sammlung, so wie in seinen Krank-

---

theils durch die Perforationsöffnung in den äussern Gehörgang treibt, von wo er dann durch Ausspritzen entfernt wird. — Sodann schreitet man zur Bestimmung der Hörweite, sowohl für die Uhr als auch das Sprachverständniss. Hiernach zieht man mit der linken Hand die Ohrenmuschel etwas nach hinten und oben, um den Gehörgang möglichst gerade zu strecken, und führt das befeuchtete künstliche Trommelfell mit der rechten Hand in den Gehörgang. In der Regel wird man in der Mitte des Gehörganges angelangt, wegen der Enge desselben auf einen geringen, dem Patienten auch unangenehmen Widerstand stossen, über welchen hinaus jedoch das Instrument leicht bis zum Ende des Gehörganges geführt werden kann. Tritt sogleich eine dem Patienten auffallende Hörverbesserung ein oder äussert dieser beim weitern Hineindrücken Schmerz, so muss man sofort von jedem weitern Versuche, das Instrument tiefer hineinzubringen, abstehen, und mit dem Ohrspiegel sich von dem Sachverhalte in der Tiefe des Gehörganges überzeugen. Ergibt die hiernach vorgenommene Hörprüfung keine oder nur eine unwesentliche Hörverbesserung, so darf man nicht ohne Weiters vom Versuche abstehen, sondern muss durch leichtes Drehen oder abermaliges Einführen des Instrumentes, dem Kautschukplättchen eine andere Stellung geben, wodurch man nicht selten eine erstaunliche Hörverbesserung erzielen wird.

Ich habe in meiner Armenpraxis eine Modification des künstlichen Trommelfells eingeführt, welche das Toynbeesche künstliche Trommelfell in Bezug auf Wirkung vollkommen ersetzt. Die Anfertigung des kleinen Instrumentes ist so leicht, dass sie jeder praktische Arzt ohne weiters vornehmen kann und ist der Preis des Materials zu Hunderten von diesen Trommelfellen so sehr gering, dass er bei einzelnen Stücken gar nicht in Betracht kommt. Ich schneide mir nämlich aus den Wänden eines dicken Kautschukschlauches Stückchen von 4'''—5''' Länge und $1\frac{1}{2}$'''—2''' Dicke, das obere Ende ist etwas weniger breit als das untere, welches durchlöchert, mit einem etwas stärkern Drahte versehen und befestigt wird. Die Einführung und Anwendungsweise geschieht ganz so wie beim Toynbeeschen künstlichen Trommelfelle, ausserdem ist es im speciellen Falle nöthig, dem äussern Drahtende eine solche Krümmung zu geben, dass das Instrument in der eingeführten Stellung verbleibt und nicht herausfällt.

heiten des Gehörorgans (Deutsche Bearbeitung von Moos in Heidelberg) mehrfach angeführt wird. Ich beobachtete sie in drei Fällen und stimmte in einem Falle die während des Lebens gestellte Diagnose mit dem Sectionsbefunde überein. Man sieht nämlich bei der Untersuchung solcher Trommelfelle die knochengelbe Linie, welche den Verlauf des Hammergriffs kennzeichnet, an einer Stelle und zwar gegen die Mitte oder oberhalb derselben unterbrochen, so dass nur der obere Theil des Griffs sichtbar ist; dieser sichtbare Theil ist nach unten zu im Sehfelde entweder scharf abgesetzt, oder es ist der Uebergang in die Membran mehr verwaschen, wie im Beleuchtungsbilde (Taf. II. B. 5). Der Umbo ist in der Regel abgeflacht und findet man das Trommelfell entweder nur mässig getrübt oder stellenweise verkalkt oder mit einer umschriebenen verdünnten Stelle versehen. Die Entstehung der Loslösung des untern Theiles des Hammergriffs wird vorzugsweise durch den Zug der Sehne des *M. tensor tympani* begünstigt. Bei entzündlichen Zuständen des Trommelfells, welche mit Lockerung und Erweichung seines Gewebes einhergehen, ist schon eine Ablösung des Griffs durch den Zug der Sehne denkbar, um so leichter geschieht dies, wo die den Hammergriff umgebenden Partien der Membran theilweise zerstört werden; — der Griff wird dann wie bei den Perforationen erwähnt wurde, nach innen gezogen und indem die Lücke im Trommelfelle vernarbt, verharrt der untere Theil des Griffs in seiner nach innen geneigten Stellung, ohne in die Narbe einbezogen zu werden. Bei Eröffnung der Trommelhöhle findet man somit den Griff als stumpfen abgerundeten Kegel frei in das Lumen der Trommelhöhle hineinragend oder es zieht vom Griff zur Membran eine Brücke hin, wodurch derselbe bei seitlicher Besichtigung des Präparates das Ansehen einer Nase gewinnt, wie diess

Fig. 11.

der verticale Durchschnitt durch Gehörgang und Trommelhöhle in Fig. 11 veranschaulicht. Ob diese Loslösungen des Griffs auch bei Affectionen, welche ohne Perforation des Trommelfells verlaufen, erfolgen, lässt sich blos vermuthen, der Beweis ist indessen noch zu liefern.

Als hieher gehörige Anomalie ist fernerhin die Fractur des Hammergriffs erwähnenswerth.

Die wenigen Beobachtungen, welche bis jetzt bekannt sind, wurden nebst einer eigenen Beobachtung v. Tröltsch in dessen Krankheiten des Ohres, S. 73, angeführt. Er sagt hierüber „Menière (Gaz. médicale, 1856) berichtet von einer solchen bei einem Gärtner, dem bei einem Falle zufällig ein Zweig von einem Birnbaum ins Ohr gedrungen war. Es fand sich eine sehr ausgedehnte Zerreissung des Trommelfells, und konnte man die einzelnen Theile des Knöchelchens mit den Resten des Trommelfells, an denen sie hingen, deutlich sich bewegen sehen. Die Heilung dieser merkwürdigen Verletzung trat von selbst, ohne besondere Kunsthülfe ein.“ Einen Fall von Fractur des *Manubrium mallei* sah ich selbst. Ein Weinhändler juckte sich beim Gehen über seinen Hof mit dem Stahlfederhalter im rechten Ohre, als er unversehens mit dem Ellenbogen an eine offenstehende Thüre anstiess und sich den Federhalter tiefer ins Ohr rannte. Er stürzte unter heftigem Schmerzensschrei ohnmächtig zusammen und erholte sich erst nach einigen Minuten. Da ihm sogleich kaltes Wasser ins Ohr gegossen wurde, kann er nicht angeben, ob etwas Blut aus dem Ohre geflossen. Seitdem hört er auf dem rechten Ohre schlecht und leidet an einem fortwährenden Sausen daselbst, namentlich wenn er sich auf die rechte Seite legt. Als ich das Ohr ein Jahr später sah, fiel mir die eigenthümlich schiefe Lage des Hammergriffs auf, welcher an einer Stelle, dicht unter dem *Process. brevis*, ungewöhnlich dick und aufgetrieben und von hier aus gleichsam um seine Axe gedreht er-

schien; kurz der Befund machte mir durchaus den Eindruck, als ob es sich nur um eine geheilte Fractur des Hammergriffs handeln könne. Eine solche geheilte Fractur beschreibt nun in neuester Zeit auch Hyrtl (Wiener med. Wochenschrift 1862. 11), der sie an dem Ohre eines Prairiehundes (*Arctomys ludovicianus*) unter einem ganz ähnlichen Bilde und auch dicht unter dem Hammerhalse fand. Er erwähnt, dass eine solche Verletzung nichts Auffallendes habe, da dieses Thier, ein Verwandter unseres Murmelthiers, hauptsächlich in Löchern unter der Erde lebe, und sein Trommelfell bei der Kürze des Gehörganges sehr oberflächlich liege."

Zu den seltenen Trommelfellbefunden zählen fernerhin die Verwachsungen des Trommelfells oder einer Trommelfellnarbe mit dem Steigbügel. Von Tröltsch, l. c., liefert eine genaue Schilderung dieses Trommelfellbefundes. Toynbee's Sammlung pathologisch-anatomischer Gehörpräparate enthält mehrere Hörorgane, an denen diese Anomalie sich vorfindet. Nach diesen Befunden scheint die Verlöthung vorzugsweise nach abgelaufener Otorrhoe zu Stande zu kommen, indem durch den Entzündungungsprocess ein Auseinanderweichen des Amboss-Stapesgelenks erfolgt, das Trommelfell gewöhnlich verdünnt oder stellenweise durch dünnes Narbengewebe ersetzt, nach innen gerückt, sich an die innere Trommelhöhlenwand anlegt, und nach längerer Berührung, mit dem Köpfchen und den Schenkeln des Stapes verwächst. Ob auch ohne vorhergegangenen Ohrenfluss derartige Verwachsungen zwischen Membran und Stapes entstehen, müssen fernere Beobachtungen zeigen.

Hat man nur einige anatomische Kenntnisse vom Gehörorgane, so wird es selbst dem weniger Geübten nicht schwer den Trommelfellbefund bei dieser Anomalie deuten zu können. Man entdeckt nämlich an dem hintern Theil der Membran (Taf. H. B. 7) eine Zeichnung, welche ihrer

charakteristischen Form zufolge, sofort als von Theilen des Steigbügels herrührend, erkannt wird. Das Köpfchen des Steigbügels ist gewöhnlich nach abwärts gerichtet, während seine zwei Schenkel nach oben und etwas nach hinten gerichtet sind. Bemerkenswerth ist, dass bei der Inspection das Bild des Steigbügels nicht immer, wie es der anatomischen Lage entsprechen würde, an der Peripherie des hintern obern Quadranten, sondern öfters (wie in Taf. II. B. 7), weiter unten zu sehen ist; ja es kann sogar das Bild des Steigbügels vor dem Hammergriff gesehen werden, wenn nach der Dislocation der Gehörknöchelchen die vordere Partie der Membran mit dem Stapes verwächst, wie ich dies an einem in der Sammlung Toynbee's befindlichen Präparate sah.

Taf. II. B. 7 ist das Beleuchtungsbild des linken Trommelfells, einem 18jährigen Mädchen entnommen, welches rechts an Otorrhöe mit Perforation des Trommelfells leidet, links jedoch keinen eitrigen Ausfluss bemerkt haben will. Bei der Besichtigung des Trommelfells sieht man den kurzen Hammerfortsatz, sowie den obern Theil des Hammergriffs stark vorspringend, während das untere Ende desselben stark nach innen gezogen ist. Hinter dem Hammergriffe sieht man eine Zeichnung am Trommelfelle, welche dem Köpfchen und den nach oben gekehrten Schenkeln des Steigbügels entspricht. Das Trommelfell ist sehr dünn und durchscheinend, uneben, stellenweise grosse unregelmässige Lichtreflexe auf demselben. Lässt man Luft in die Trommelhöhle pressen, so treten einzelne Theile der Membran stärker hervor, die Lichtreflexe ändern ihre Form und Ausdehnung, während die sichtbaren Stapestheile ihre Form nicht ändern, wodurch der Nachweis geliefert ist, dass das Trommelfell an denselben adhärirt. Die Hörweite war auf dieser Seite eine wechselnde, doch betrug sie manchmal für das Sprachverständniss 12 bis 14 Klafter. Die Schallleitung vom Trommelfell zum Labyrinthe

war hier mit Ausschluss des Hammers und Amboses, durch den Steigbügel allein vermittelt, und bietet daher diese Anomalie ein Analogon des Schallleitungsapparates der Vögel, wo bekanntlich die Schallleitung vom Trommelfelle zum Labyrinth durch ein Gehörknöchelchen, der *Columella* (Stapes) vermittelt wird.

Diesen Beleuchtungsbildern reihen wir als seltene Vorkommnisse jene Befunde an, wo ein Theil der obern Wand des äussern Gehörganges im Verlaufe einer Otorrhoe usurirt wurde, und nach dem Aufhören der Secretion, der in der obern Ausbuchtung der Trommelhöhle situirte Hammerkopf und Ambosskörper, oder wenn diese zerstört sind, jene Theile der innern Trommelhöhlenwand sichtbar werden, welche unter normalen Verhältnissen durch den knöchernen Gehörgang gedeckt werden. Kennzeichnend für diese Anomalien ist die auffallend grosse Ausdehnung des beleuchteten Hintergrundes. Taf. II. B. 12 ist dem Trommelfelle eines Gehörpräparates entnommen, welches, obwohl das betreffende Individuum während des Lebens nicht beobachtet wurde, doch der Seltenheit halber der Beschreibung werth erscheint. Es fällt nämlich bei der Beleuchtung des Hintergrundes sofort das grosse Areale des Sehfeldes ins Auge. Nach oben im Sehfelde sieht man einen grossen gelblichen mit Fortsätzen versehenen Körper; es ist dies der mit dem Ambosskörper zusammenhängende Hammerkopf sammt den Ambossfortsätzen und dem Hammergriff, unter denselben erscheinen mehrere, verschieden grosse, grubige Einziehungen, von denen besonders eine, im untern Theile des Sehfeldes, durch ihre Grösse auffällt. Die obere Wand des Gehörganges ist durch Usur so verdünnt, dass blos die obere Lamelle desselben übrig ist; der Gehörgang erscheint deshalb weit und die Gehörknöchelchen, welche im Normalen durch die dicke Gehörgangswand maskirt werden, liegen nun frei zu Tage. Nach Entfernung der obern Trommelhöhlenwand findet man den Hammerkopf mit derselben

knöchern verwachsen, den Amboss jedoch frei und im Hammergelenke etwas beweglich. Hammer und Amboss, sowie das Trommelfell sind an die innere Trommelhöhlenwand angeheftet und zwar durch bindegewebige Adhäsionen, welche stellenweise straff, an andern Stellen locker sind, und dadurch die ungleichmässigen grubigen Einziehungen bedingt haben.

Wesentlich verschieden von diesem Bilde war der linkseitige Trommelfellbefund bei einem 36jährigen Kaufmanne aus dem Königreiche Polen. Derselbe litt seit der Kindheit an Ohrenfluss, welcher jedoch vor 4 Jahren aufhörte. Wegen der Schwerhörigkeit am linken Ohre consultirt, fand ich den Gehörgang von Cerumen ausgefüllt, nach dessen Entfernung die Hörweite für die Uhr von 1″ auf 4″, für das Sprachverständniss von 1′ auf 4 Klafter zunahm. Bei der Besichtigung des Trommelfells sah man dasselbe etwas abgeflacht, nur wenig getrübt, den kurzen Hammerfortsatz und den Griff deutlich markirt und in normaler Stellung. Ueber der obern, von der knöchernen Einfassung in der Ausdehnung von 6—7‴ entblössten Peripherie des Trommelfells, bemerkt man eine über bohnengrosse Lücke im knöchernen Gehörgange, durch welche man den grauglänzenden Ueberzug der innern Trommelhöhlenwand sehen konnte. Sonderbarer Weise jedoch liess sich durch die Lücke, deren unterer Rand durch die über den kurzen Hammerfortsatz und seitlich von demselben gelegene Peripherie der Membran gebildet wurde, vom Hammerkopf und dem Ambosskörper nichts wahrnehmen, was sich nur durch eine theilweise Zerstörung und Ausstossung dieser Knöchelchen erklären liess.

Anomalien der Wölbung des Trommelfells.

Nebst den beschriebenen Veränderungen, welche bei Krankheiten des Gehörorgans die Farbe und Durchsichtig-

keit, sowie den Zusammenhang des Trommelfells alteriren, erleidet noch die Wölbung desselben mannigfache Abweichungen, welche für die Diagnostik der Ohrenkrankheiten von wesentlichem Belange sind. Eine grosse Reihe von Wölbungsveränderungen haben wir bereits bei den in den frühern Abschnitten abgehandelten Anomalien kennen gelernt, und wenden uns nun zur Betrachtung einer andern Beobachtungsreihe, indem wir vorerst die Befunde der abnormen Wölbung der Membran nach aussen und dann jene der abnormen Einwärtswölbung schildern wollen.

Die Auswärtswölbung des Trommelfells betrifft selten dasselbe in seiner ganzen Totalität in dem Grade, dass die ganze Membran eine nach aussen convexe Fläche darstellen würde. In den von mir beobachteten Fällen waren es sehr heftige acute Trommelhöhlencatarrhe mit gleichzeitiger Entzündung und Schwellung des ganzen Trommelfells; wo dasselbe in seiner ganzen Ausdehnung kugelig vorgewölbt, blauroth suffundirt und feuchtglänzend erschien. Dem Aussehen nach unterscheiden sich solche kugelige Vorwölbungen der Membran wenig von einer gewissen Form von Polypen, welche aus der Trommelhöhle hervorwuchern, durch die kurze Dauer der Affection im speciellen Falle, werden jedoch diese Wucherungen ausgeschlossen. In der Regel sind diese Vorwölbungen nur von kurzer Dauer, indem mit der Abnahme der Entzündungserscheinungen auch die Schwellung rasch abnimmt, das Trommelfell flacht sich ab, ist zwar noch stark geröthet und von aufgelockerter Epidermis bedeckt, doch nimmt auch die Röthung allmählig ab, kurzer Fortsatz und Griff kommen zum Vorschein, und die Membran kann entweder zur Norm zurückkehren oder es bleiben Trübungen verschiedenen Grades zurück, oder es kommt noch vor der Abnahme der Schwellung zum Durchbruch des Trommelfells, worauf dasselbe zurücksinkt und abgeflacht erscheint.

Häufiger sind die partiellen Vorwölbungen der Membran. Sowohl bei der acuten Trommelfellentzündung als auch bei acuten Trommelhöhlencatarrhen findet man nicht selten die obere Hälfte der Membran stark vorgewölbt, dunkelblauroth, mit einer dünnen Lage von grauem schrundigen Epithel bedeckt, Hammertheile unsichtbar, während die untere geröthete Hälfte der Membran keine Wölbungsänderung erlitten hat und gegenüber der oben vorgewölbten Partie stark in den Hintergrund tritt. Diese Vorwölbung schwindet oft schon nach eintägiger Dauer und sind dann die im fernern Verlaufe eintretenden Veränderungen jenen Symptomen analog, welche wir bereits früher (S. 39) bei der Schilderung des acuten Catarrhs namhaft gemacht haben.

Als umschriebene Vorwölbungen der Membran erscheinen fernerhin die Abscesse im Trommelfelle. Sie gehören zu den seltenen Trommelfellbefunden und entwickeln sich im Verlaufe der acuten Myringitis und des acuten Trommelhöhlencatarrhs. Wilde sah in zwei Fällen umschriebene Eiterherde im Trommelfelle; nach der Eröffnung eines Abscesses mit der Staarnadel entleerte sich der Eiter in den Gehörgang. v. Tröltsch beobachtete in einem Falle von acuter Myringitis am hintern obern Rande des Trommelfells eine hanfkorngrosse, gelbliche, teigig anzufühlende Geschwulst, welche sich allmählig mit dem Rückgehen des Processes verkleinerte. Schwartze sah ihre Entstehung nach Bestreichung des Trommelfells mit Höllensteinlösung. In einem von mir beobachteten Falle von acutem Trommelhöhlencatarrh waren längs des Hammergriffes drei mohnkorngrosse von einem rothen Hofe umgebene, grünliche Eiterbläschen sichtbar, welche nach zwei Tagen ohne hinterlassene Spuren schwanden. Bei einem andern Kranken sah ich im Verlaufe desselben Processes am dritten Tage der Erkrankung hinter dem Hammergriff eine kleinerbsengrosse, nicht scharf begrenzte, eitergrüne

Vorwölbung, die Griffgefässe waren injicirt, das übrige Trommelfell jedoch, mit Ausnahme des etwas verwaschenen Glanzes wenig verändert. Am folgenden Tage war bei der Besichtigung des Trommelfells von der hinter dem Griff gelegenen Vorwölbung nichts zu entdecken, erst nachdem die Untersuchung einige Zeit gedauert hatte, wölbte sich die bezeichnete Stelle wieder vor und erschien in derselben Ausdehnung und Farbe wie am vorigen Tage. Dieselbe schwer erklärbare Erscheinung wiederholte sich auch am folgenden Tage, dann aber nicht wieder, und wurde sie gleichzeitig mit mir von mehreren Hörern meiner Vorlesungen beobachtet.

Ausserdem beobachtete ich während acuter eitriger Trommelhöhlencatarrhe Abscessbildungen im Trommelfelle; obwohl es jedoch zweifelsohne neben der acuten Eiterabsonderung auf der Trommelhöhlenschleimhat zu gleichzeitigen interstitiellen Eiterheerden im Trommelfelle kommt, so ist doch in derartigen Fällen die Unterscheidung, ob eine am Trommelfell sichtbare partielle grünliche Vorwölbung von einem Trommelfellabscesse oder von in der Trommelhöhle angesammeltem Eiter herrühre, sehr schwierig. In einem Falle von einfachem acuten Trommelhöhlencatarrhe sah ich am gerötheten und geschwellten Trommelfelle mehrere hirsekorngrosse, mit wasserheller Flüssigkeit gefüllte Bläschen, welche am folgenden Tage bereits geschwunden waren.

Die Oberfläche des Trommelfells erleidet in manchen Fällen eine Wölbungsänderung durch Bildung von Granulationen an dessen äusserer Fläche. Sie entstehen im Verlaufe chronischer Ohrenflüsse mit Perforation des Trommelfells, nur sehr selten bei chronischer *Otitis externa* ohne Trommelfellläsion. Sie stellen papillare Bindegewebswucherungen der Dermoïdschichte des Trommelfells dar, und erscheinen entweder einzeln oder zu mehreren oder sie sind in grösserer Anzahl an der ganzen Oberfläche

vertheilt. Man sieht daher am schmutziggrauen oder grünlichgelben, gerötheten und geschwellten Trommelfelle eines oder mehrere vorspringende Fleischwärzchen von der Grösse eines Hirsekorns bis zu der eines grossen Hanfkorns oder es bietet das Trommelfell, wenn dessen Oberfläche allenthalben von Wucherungen besäet ist, das Ansehen (Taf. I, B. 7) einer blaurothen, mit zahlreichen Lichtpunkten versehenen Himbeere dar. Manchmal sind gleichzeitig ähnliche Wucherungen auch im knöchernen Theile des äussern Gehörganges sichtbar.

Die Diagnose der Granulationen am Trommelfelle ist in einer Reihe von Fällen mit Sicherheit zu stellen, wenn man neben den Wucherungen an einer Stelle eine Perforationsöffnung entdeckt, aus welcher Eiter oder beim Lufteinpressen in die Trommelhöhle Luftblasen entweichen; oder wenn erst beim Lufteinpressen durch Auseinanderweichen der Wundränder an der granulirenden Fläche, die Oeffnung sichtbar wird. Nicht selten jedoch ist die Oeffnung durch eine oder mehrere Wucherungen so gedeckt, dass selbst beim Luftdurchpressen von einer Lücke nichts zu entdecken ist, obwohl man ganz deutlich das Durchzischen der Luft hören kann. In solchen Fällen ist es nun schwierig, zwischen Wucherungen am Trommelfelle und Wucherungen an der innern Trommelhöhlenwand, die bis in das Niveau des Trommelfells vorragen, zu unterscheiden (S. Seite 78). Selbst die Veränderung der Lage der Lichtreflexe oder der Wölbung der granulirenden Fläche beim Lufteinpressen in die Trommelhöhle sind nicht entscheidend für die Annahme, dass man ein granulirendes Trommelfell vor sich habe, da, wie erwähnt, diese Erscheinungen auch an der aufgelockerten und wuchernden Trommelhöhlenschleimhaut beobachtet werden. Ebenso kann ein aus der Trommelhöhle hervorwuchernder, mit warziger Oberfläche versehener Polyp im Grunde des Gehörganges, leicht zur Verwechslung mit einem aufgelockerten und

drusigen Trommelfelle Veranlassung geben; — da die Diagnose in solchen Fällen wegen der einzuschlagenden Behandlung von grosser Wichtigkeit ist, so wird man, indem die Inspection nicht entscheidend ist, sich der Untersuchung mit der rechtwinklig gekrümmten Sonde bedienen; gelingt es an dem Rande der Wucherung mit Vorsicht vorzudringen, dieselbe zu umgehen und als leicht bewegliche Masse zu eruiren, so ist damit die Diagnose des Polypen festgestellt, obwohl man dann noch immer nicht mit Sicherheit behaupten kann, ob derselbe vom äussern oder mittlern Ohre oder was sehr selten vorkommt, vom Trommelfelle selbst ausgeht. In einer Reihe von Fällen jedoch, lässt sich die Diagnose durchaus nicht feststellen oder es treten erst im Verlaufe Veränderungen ein, welche für dieselbe entscheidend werden.

Die Wucherungen am Trommelfelle schwinden manchmal spontan oder nach öfterem Reinigen des Gehörganges und dem Gebrauche adstringirender Einträufelungen, insbesondere der Lösungen des Zinkvitriols und des *Ferr. sesquichlorat.* In mehreren Fällen waren Bepinselungen der wuchernden Fläche mit dem concentrirten *Liqu. ferri sesquichlorat.* von entschiedenem Erfolge begleitet; — in andern blieben sie erfolglos und konnte man nur durch öfteres Bestreichen mit Höllenstein in Substanz die Granulationen entfernen. Bei einem jungen Manne, der seit acht Jahren an Ohrenfluss litt, war das Trommelfell (Taf. I. B. 7) mit vielen dunkelrothen und vielfach reflectirenden Wärzchen besetzt. Während des Valsalvaischen Versuches hörte man die Luft durchzischen und sah man am Hintergrunde, ohne dass man eine Oeffnung entdecken konnte, mehrere Luftbläschen zum Vorschein kommen. Die Hörweite betrug 4″ für meine Uhr, und über 4′ für das Sprachverständniss, die Luftdouche blieb auf die Hörweite ohne Einfluss. Nach sechsmaliger Aetzung (jeden dritten Tag) waren die Wucherungen beseitigt, es kam eine stecknadel-

kopfgrosse Perforationsöffnung unter dem Hammergriff zum Vorschein, die Secretion hörte auf, kurzer Fortsatz und Hammergriff wurden sichtbar, das Trommelfell war ungleichmässig grau getrübt, die Oeffnung vernarbte nach einigen Tagen, und die Hörweite, welche während der Behandlung stetig zunahm, war nach 10 Tagen ganz normal.

Den partiellen Vorwölbungen am Trommelfelle sind fernerhin jene blasenförmigen Erhabenheiten anzureihen, welche in manchen Fällen von chronischen Trommelhöhlenprocessen nach der Luftdouche zum Vorschein kommen, und entweder in Folge eines partiellen Substanzverlustes der Schleimhaut- und fibrösen Schichte, durch Ansammlung von Luft unter der Dermoidschichte des Trommelfells (v. Tröltsch) oder durch herniöse Ausbuchtung der Schleimhautschichte zwischen den auseinandergewichenen oder geschwundenen Fasern der *Substantia propria*, entstehen. Die erstere Form wurde zuerst von Tröltsch beobachtet (Krankheiten des Ohrs, S. 92) und zwar am hintern obern Theile des Trommelfells als ziemlich grosse, höckerige, in den Gehörgang sich vorwölbende Blase, welche über das Ende des Hammergriffs hinüberragte, denselben gleichsam verdeckte. Nach kurzer Zeit schwinden diese Blasen wieder. Ich kann nach meinen Beobachtungen die Angaben v. Tröltsch's nur bestätigen und will noch eines Befundes erwähnen, welcher für die Entstehung derartiger blasiger Vorwölbungen auch durch herniöse Ausbuchtungen der Schleimhautschichte spricht. Bei einem tuberculären, schwerhörigen Manne, bei welchem während des Lebens die Luftdouche nicht angewendet werden konnte und am rechten Trommelfelle ausser diffusen Trübungen, keine Wölbungsanomalie zu sehen war, beobachtete ich bei der, nach dem Tode des Individuums vorgenommenen Untersuchung, während des Lufteintreibens durch die Ohrtrompete, an der äussern Fläche des Trommelfells, hinter dem Hammergriff, eine kleinerbsengrosse,

dünnwandige Blase zum Vorscheine kommen, welche wieder kleiner wurde und schwand, als ich die Luft in der Trommelhöhle verdünnte. Bei der Eröffnung der Trommelhöhle erschien nun an der entsprechenden Stelle der Innenfläche, die Schleimhaut in Form eines runzligen Zapfens in das Lumen der Trommelhöhle hineinragend und die nähere Untersuchung zeigte die Fasern der *Substantia propria* auseinander gewichen, die Schleimhaut war mit der Dermoidschichte zusammenhängend verdünnt und in der angegebenen Weise zusammengefaltet.

Ausser den angeführten pathologischen Veränderungen am Trommelfelle, erscheint dasselbe manchmal stellenweise vorgewölbt, durch interstitielle Exsudate durch Ansammlung von Eiter und Schleimmassen in der Trommelhöhle (s. Seite 86), durch polypöse Wucherungen in derselben; einmal sah ich die Membran durch Ansammlung von eingedickten, käsigen Epidermismassen in der Trommelhöhle nach aussen gedrängt. Selbstverständlich werden die Befunde, welche die Untersuchung bei allen diesen Veränderungen liefert, so mannigfache Verschiedenheiten darbieten, dass eine detaillirte Schilderung derselben als unausführbar bezeichnet werden muss. Nur anatomisches Wissen, die Kenntniss der pathologischen Anatomie des Gehörorgans, die richtige Auffassung des Krankheitsverlaufes werden hier in vielen Fällen eine richtige Diagnose anbahnen. Wenn daher der Geh. Sanitätsrath Dr. W. Kramer in Berlin die Resultate der Physiologie und pathologischen Anatomie des Gehörganges als völlig unnütz für die Ohrenheilkunde bezeichnet, so müssen wir den Mann bedauern, der unter stetem Widerspruch und Hader ergraut, durch unablässliche Wuthausbrüche gegen die neueren Fortschritte der Ohrenheilkunde, sich einen wahrhaft traurigen Namen in den Annalen der Wissenschaft gegründet hat.

Häufiger noch als den Vorwölbungen begegnen wir den abnormen Einwärtswölbungen des Trommelfells. Sie

betreffen entweder die ganze Membran oder einzelne Stellen derselben. Am häufigsten findet man die Membran in ihrer Totalität nach innen gerückt, bei lange andauerndem Tubarverschluss, in Folge dessen die Luft in der Trommelhöhle resorbirt wird und der äussere Luftdruck die Membran nach innen drückt. Ich glaube jedoch auf einen Factor aufmerksam machen zu müssen, welcher in diesem Falle für die Einwärtswölbung der Membran von wesentlichem Belange ist. Es ist dies die secundäre Retraction der Sehne des *Tensor tympani*. Wird nämlich die Membran stark nach innen gedrängt, so muss sich auch der Ansatzpunkt der Sehne am Hammergriff der innern Trommelhöhlenwand nähern; die früher gespannte Sehne wird nun schlaff, und da die antagonistischen Kräfte der Sehne, die Spannung der elastischen Membran durch den äussern Luftdruck theilweise aufgehoben werden, so wird, um uns eines Vergleiches zu bedienen, die Verkürzung in derselben Weise erfolgen, wie etwa die Contraction der Sehnen der Beuger des Unterschenkels, wenn derselbe lange Zeit im Kniegelenke gebeugt war. Selbstverständlich kann eine solche Verkürzung der Sehne noch die Einwärtswölbung der Membran vermehren und bei längerer Dauer, selbst wenn die Wegsamkeit der Tuba und die Differenz zwischen Trommelhöhlen- und äussern Luftdruck wieder hergestellt sind, noch immer als abnorme Zugkraft nach innen wirken, dass in Folge durch die starke Anspannung der Kette der Gehörknöchelchen und den auf den Labyrinth ausgeübten Druck auch Functionsstörungen verschiedenen Grades entstehen, ist einleuchtend.

Hat die Einwärtswölbung der Membran längere Zeit gedauert, so büsst das Trommelfell auch einen Theil seiner Elasticität ein, indem durch die lange Dehnung ein atrophischer Zustand (v. Tröltsch) und zwar vorzüglich in der *Substantia propria* sich entwickelt, das Trommelfell wird dünn und schlaff und die Disproportion zwischen seiner

Spannung und jener der Gehörknöchelchen muss natürlich zu Störungen der Schallfortpflanzung führen.

Auch bei chronischen Trommelhöhlencatarrhen ohne Tubarverschluss beobachten wir nicht selten eine starke Einwärtswölbung der Membran. Diese erfolgt nach v. Tröltsch entweder durch Anlöthung des Trommelfelles an die innere Trommelhöhlenwand, oder durch periphere Dickenzunahme der Schleimhautplatte der Membran. Es lässt sich jedoch nicht bezweifeln und haben mich wiederholt Sectionen gelehrt, dass eine Verkürzung der Sehne des Trommelfellspanners durch Retraction ihres verdickten Schleimhautüberzuges, bei chronischen Verdichtungsprocessen auf der Trommelhöhlenschleimhaut nicht selten eine Einwärtswölbung des Trommelfelles bedingen könne.

Wir haben bereits früher bei der Erörterung der normalen Wölbungs- und Neigungsverhältnisse der Membran uns dahin ausgesprochen, dass unser Urtheil bei deren Bestimmung kein sicheres sein kann. Dies gilt auch theilweise von den Wölbungsverhältnissen bei krankhaften Zuständen des Trommelfells, doch gibt es gewisse Anhaltspunkte, durch welche wir, wenn auch nicht genau den Grad, doch im Allgemeinen eine abnorme Wölbungsänderung zu constatiren vermögen. Zunächst ist die starke Neigung des untern Griffendes nach innen, somit die scheinbare Verkürzung des ganzen Griffes auffallend (Taf. I. B. 10). In Folge dieser Drehung des Hammergriffs tritt der kurze Hammerfortsatz (welcher in das Bereich des obern Hebelarmes des Hammers fällt) stärker nach aussen und bedingt ein stärkeres Vortreten der ihm zunächst gelegenen Theile des Trommelfells in Form zweier Falten (v. Tröltsch). Die vordere Falte ist in der Regel wenig vorspringend, die hintere Falte zieht vom vorgetriebenen kurzen Fortsatze als Wulst an der obern Peripherie des Trommelfells nach hinten, und kann von wenig Geübten leicht für den Hammergriff gehalten werden, namentlich wenn der Griff durch den hintern Theil der Membran so

maskirt wird, dass er entweder gar nicht oder nur sein unteres Ende gesehen werden kann.

Indem die Membran der innern Trommelhöhlenwand nahe rückt, berührt sie nicht selten den langen Ambossschenkel, welchen man hinter dem Hammergriff als kurze, oft vorspringende Leiste sieht; das genaue Anliegen und Durchschimmern der *Chorda tympani* und der Tröltschschen Trommelfelltasche gehört hier nicht zu den Seltenheiten.

Die Farbe des Trommelfelles ist bei den Einwärtswölbungen in Folge von Tubarverschluss manchmal ganz unverändert, oder bei gleichzeitiger Injection der Schleimhautfläche der Membran oder des Promontoriums dunkelviolett, in einer Reihe von Fällen jedoch bietet dasselbe ein eigenthümliches, dunkelgraues und düsteres Ansehen. Bei länger andauernden Catarrhen der Trommelhöhle findet man gewöhnlich die schon beschriebenen sehniggrauen, streifigen Trübungen.

Wichtige Veränderungen erleidet der Glanz des Trommelfells. Der zarte diffuse Schimmer erscheint häufig auffallend erhöht, der Lichtkegel verliert durch die Wölbungsveränderung seine frühere Form und ist in der Nähe des Umbo als unregelmässiger, verwaschener Lichtfleck sichtbar. Als wichtig müssen wir einen bei Tubarcatarrhen häufig beobachteten, linienförmigen Glanzstreifen in der Gegend des Lichtkegels hervorheben. Dieser Streifen ist manchmal an einer Stelle mit dem vor dem Umbo gelegenen Lichtreflexe zusammenhängend, ist jedoch länger als die Breite des Lichtkegels im Normalen beträgt. Er wird an einer Kante entworfen, welche durch Knickung des centralen Theiles des Trommelfelles in der Nähe der Peripherie entsteht. Der periphere Theil des Trommelfells nämlich besitzt in der beiläufigen Breite 1‴ durch Anhäufung der circulären Fasern der *Substantia propria* eine bei Weitem grössere Resistenz als der centrale Theil, wo die elastischen Elemente

weniger dicht gelagert sind; der centrale Theil wird daher dem äussern Luftdrucke mehr nachgeben, somit stärker nach innen rücken als der periphere Theil, wodurch eine scharf ausgeprägte Knickung meist an den vordern untern Partien der Membran entsteht, wie sie uns durch die Durchschnittszeichnung in Fig. 12 veranschaulicht wird (s. Seite 61 und 62). Diese Knickungen des centralen Theiles des Trommelfells kommen, jedoch nur sehr selten, bei Normalhörenden vor, manchmal fand ich sie an normalen Trommelfellen von Kinderleichen, zweimal bei Verwachsungen des Trommelfells mit dem Promontorium. Die Wölbungsanomalien bei Verlöthungen der Membran haben wir bereits bei den Heilungsprocessen der Trommelfellperforationen ausführlich geschildert, es sei noch bemerkt, dass, nach meinen Erfahrungen, Verwachsungen des Trommelfells mit dem Promontorium, bei Catarrhen, welche ohne eitrige Secretion und Perforation des Trommelfells verlaufen, selten sind, viel seltener, als man bisher angenommen hat.

Fig. 12.

Beobachten wir die Veränderungen, welche bei der eben geschilderten Einwärtswölbung der Membran während der Luftdouche eintreten, so finden wir, dass in einer Reihe von Fällen das Trommelfell sofort eine beträchtliche Excursion nach aussen macht, während in andern Fällen entweder nur eine geringe oder gar keine Locomotion wahrgenommen wird. Selbst wo eine vollständige Restitution des Hörvermögens nach Beseitigung der Tubar- oder Trommelhöhlenaffection erfolgte, sah ich häufig das Trommelfell seine frühere Lage nicht wieder einnehmen, sondern in der abnormen Wölbung nach innen verharren.

Fig. 13.

Die umschriebenen Einziehungen des Trommelfells wurden gleichfalls im frühern Abschnitte eingehend erörtert. Wir haben

als beachtenswerth hervorgehoben (s. Seite 96), dass den verdünnten, eingesunkenen Narben analoge Bildungen auch bei Catarrhen ohne Trommelfellperforation beobachtet werden, und dass nur die Entwicklung der Einziehung während der Beobachtung des Falles für die Diagnose, ob Narbe oder partielle Atrophie vorliegt, entscheidend sein kann, da die Beleuchtungsbefunde durchaus dieselben sind. Die in Folge von Atrophie entstandenen, umschriebenen Einwärtswölbungen kommen entweder an einer oder mehreren Stellen der Membran vor; in einem Falle bot das Trommelfell in Folge vieler scharf begrenzter Einziehungen das Bild einer glänzenden facettirten Fläche dar. Da die Erfahrung zeigt, dass mehrere Perforationsöffnungen am Trommelfelle selten vorkommen dürften, so kann man annehmen, dass bei mehreren partiellen Einziehungen, selbst wenn früher eine Perforation des Trommelfells bestand, einzelne verdünnte Stellen doch durch Atrophie, in Folge der mit dem eitrigen Trommelhöhlencatarrhe verbundenen Trommelfellentzündung, entstanden sein mögen.

Bewegungserscheinungen am Trommelfell.

Die Luftdruckschwankungen in der Trommelhöhle, wenn sie nicht zu unbeträchtlich sind, werden erwiesenermassen stets eine Locomotion des elastischen Trommelfells bedingen. Die Excursionsfähigkeit der einzelnen Theile der Membran ist jedoch verschieden; — die peripheren und die dem Hammergriff zunächst gelegenen Partien werden nur in geringen, die zwischen Peripherie und Hammergriff in der Mitte gelegenen Stellen in erheblichen Excursionen bewegt werden.

Diese rasch erfolgenden Lageveränderungen der Membran werden im normalen Zustande, in der Mehrzahl der Fälle, entweder durch eine wahrnehmbare Formveränderung des Lichtkegels, oder durch eine sichtbare Locomotion der hinter dem Hammergriff gelegenen Trommelfellpartie erkannt:

wir haben jedoch Fälle beobachtet, wo beim Lufteinpressen in die Trommelhöhle durch die Inspection keine Veränderung an der Membran wahrgenommen wurde. (Vergl. Seite 26.)

Betrachten wir ein normales Trommelfell, während durch den Valsalvaischen Versuch, oder durch das neue Verfahren, oder durch den Catheter Luft in die Trommelhöhle gepresst wird, so sehen wir den Hammergriff seinen Ort nicht ändern (obschon derselbe eine Excursion von $^1/_4$—$^1/_2$‴ macht), manchmal bewegt sich die hintere Partie auffallend stark, und kommt nicht selten ein verwaschener Lichtreflex auf derselben zum Vorschein. Der Lichtkegel rückt nach aussen, wird oft undeutlich verwaschen und ändert seine Grösse und Form, jedoch bei einzelnen Personen in sehr verschiedenem Grade. Hört der Luftdruck auf, so erlangt die Membran sofort ihr früheres Ansehen.

Anders verhält es sich bei Krankheiten des mittleren Ohres und bei Veränderungen am Trommelfelle selbst. Wo die *Tuba Eustachii* unwegsam ist, und der angewendete Luftdruck den Widerstand in derselben nicht überwinden kann, ferner bei ausgedehnten Verwachsungen des Trommelfells mit der Innenwand der Trommelhöhle, bei beträchtlichen Verdickungen der Membran werden wir keine Bewegung am Trommelfelle wahrnehmen. Eine ungleichmässige Bewegung einzelner Stellen erfolgt bei partiellen Anlöthungen der Membran, bei ungleichmässiger Verdickung derselben, bei Narbenbildungen und partieller Atrophie am Trommelfelle.

In anderen Fällen hingegen beobachten wir sehr ausgiebige Bewegungen der Membran, wenn die Eustachische Ohrtrompete abnorm erweitert ist (v. Tröltsch Sectionen Schwerhöriger) und der Luftstrom mit voller Kraft in die Trommelhöhle dringt, die Excursionen werden dann um so grösser sein, wenn das Trommelfell durch Atrophie seiner *Substantia propria* oder sämmtlicher Schichten, einen Theil

seiner Elasticiät eingebüsst hat. Nicht selten sah ich bei Leuten, welche an lange andauernden Catarrhen litten und häufig behufs Verbesserung ihrer Hörkraft den Valsalvaischen Versuch ausführten, eine grosse Ortsveränderung der gewöhnlich getrübten und glanzlosen Membran, und ein wahrnehmbares Vortreten des Hammergriffs. Eine noch grössere Bewegung beobachten wir an Membranen, welche im Verlaufe chronischer Trommelhöhlen- und Tubarcatarrhe zu einem durchsichtigen, einem dünnen Collodiumplättchen nicht unähnlichen Häutchen atrophirt sind. Das Trommelfell erscheint hier im Ruhezustande erschlafft, in zahlreiche radiäre Falten gelegt, an deren Firsten radiär verlaufende, streifige Lichtreflexe sichtbar sind. Beim Valsavaischen Versuch rücken namentlich die Seitentheile der Membran stark nach aussen, die Falten werden ausgeglichen, und die Lichtreflexe werden mehr verwaschen, nach dem Aufhören des Versuchs sinkt die Membran zurück und wird wieder faltig. Auf diesen Zustand des Trommelfells würde die Bezeichnung „*Collapsus membranae tympani*," welche Wilde für die Einwärtswölbungen der Membran gebraucht, am ehesten passen, jedoch keineswegs im Sinne einer primären Affection des Trommelfells.

Wahrnehmbare Bewegungen am Trommelfelle erfolgen fernerhin bei Luftverdünnung in der Trommelhöhle. Lässt man nämlich bei geschlossenem Mund und Nasenöffnungen eine Schlingbewegung vollführen, so sieht man den Lichtkegel ebenfalls seine Form ändern, jedoch bei einzelnen Individuen in verschiedener Weise; manchmal hat es den Anschein, als würde der Lichtkegel hiebei nach aussen treten, woraus die irrige Annahme entstanden sein mag, dass während eines Schlingactes bei geschlossenen Nasenöffnungen Luft in die Trommelhöhle gepresst werde. Durch ein in den Gehörgang luftdicht eingesetztes Manometer, welches mit einem Tröpfchen gefärbter Flüssigkeit versehen ist, lässt sich jedoch leicht eine Luftverdünnung nachweisen.

Wir müssen unsere in dieser Richtung gemachten Erfahrung dahin ergänzen, dass in der That jedoch nur im ersten Momente des Schlingactes eine geringe Luftverdichtung, im weitern Verlaufe jedoch eine beträchtliche Verdünnung in der Trommelhöhle eintritt. Am deutlichsten lässt sich dies an Trommelfellen mit verdünnten, eingesunkenen Narben, oder umschriebenen atrophirten Stellen beobachten; im ersten Momente des Schlingactes bei geschlossenen Nasenöffnungen rückt die Einziehung rasch nach aussen, sinkt jedoch sofort noch tiefer gegen das Promontorium, als vor dem Schlingacte.

Während des Schlingactes bei nicht geschlossenen Nasenöffnungen beobachtet man am normalen Trommelfelle in der Regel keine Bewegung, hingegen sah ich nicht selten an Trommelfellen mit verdünnten eingesunkenen Narben, oder an atrophischen Membranen ausgiebige Bewegungen und Formveränderungen der Lichtreflexe. Die Erscheinung, dass hier beim einfachen Schlingacte Bewegungen am Trommelfelle erfolgen, während sie im normalen Zustande nicht eintreten, findet in der folgenden Betrachtung ihre Erklärung. Wenn wir bei nicht geschlossenen Nasenöffnungen schlingen, so entsteht im Rachen eine momentane, geringfügige Luftverdünnung, welche sich, da die Tuba gleichzeitig geöffnet wird, bis zur Trommelhöhle fortpflanzt. Nun würde der äussere Luftdruck das Trommelfell nach innen drücken, dasselbe bietet jedoch in Folge seiner elastischen Elemente dem Luftdrucke einen Widerstand, und da diese Widerstandskraft des Trommelfells grösser ist als der Druck, welcher durch die geringe Differenz zwischen Trommelhöhlen- und äussern Luftdruck entstanden, so erfolgt keine Locomotion der Membran. Bei umschriebenen Verdünnungen oder Atrophie des ganzen Trommelfells hingegen ist die elastische Widerstandskraft der Membran so bedeutend verringert, dass selbst bei geringen Luftdruckschwankungen

in der Trommelhöhle Bewegungen einzelner Stellen erfolgen müssen.

Bei Respirationsbewegungen sind in der Regel keine Veränderungen am normalen Trommelfelle wahrnehmbar, nur in seltenen Fällen sah ich bei ruhiger Respiration ein synchronisches Hin- und Hergehen der Membran, woraus auf ein Klaffen des Tubarlumens geschlossen wurde. Lässt man jedoch durch kurz auf einander folgende Athembewegungen die Luft rasch durch die Nasenhöhle streichen, so wird durch den gesteigerten Druck im Rachenraume häufig, jedoch nicht constant, das Tubarlumen wegsam und durch die fortgepflanzte Luftdruckschwankung wird eine Bewegung am Trommelfelle erfolgen. Wir halten diese unsere Ansicht (s. Sitzungsberichte der Akademie der Wissenschaften in Wien. März 1861) aufrecht und müssen es als Irrthum bezeichnen, wenn behauptet wird, dass bei jeder Respirationsbewegung constant das Tubarlumen klaffend werde.

Zu den häufigen Bewegungserscheinungen am Trommelfelle zählen die Pulsationen an demselben. Wilde hat zuerst auf ihr Vorhandensein bei Perforationen des Trommells aufmerksam gemacht, und wurden sie auch bisher als charakteristisch für Durchbohrungen der Membran angesehen. Ich habe schon in einer frühern Arbeit (Zeitschrift für pract. Heilkunde 1862) der Wahrnehmung pulsirender Bewegungen am nicht perforirten Trommelfelle Erwähnung gethan, und wurde diese Beobachtung in der jüngsten Zeit von v. Tröltsch und Schwartze durch Privatmittheilungen bestätigt. Das normale Trommelfell zeigt in Folge des geringen Blutgehaltes seiner Gefässe keine Pulsation; man kann jedoch eine solche hervorrufen, wenn man die Membran durch öfteres Berühren reizt und eine stärkere Füllung seiner Gefässe veranlasst. Durch die Inspection wird man wohl auch dann keine Pulsation wahrnehmen, aber dieselbe tritt klar zu Tage, wenn man, wie ich in einigen Fällen sah, einen zum äussern Gehörgange hinausragenden

dünnen Reisstrohhalm (Fühlhebel) vorsichtig durch ein Tröpfchen Harz-Gummimasse am Trommelfelle befestigt; das äussere Ende des Fühlhebels bewegt sich synchronisch mit dem Pulse.

In einigen Fällen von acuten Trommelhöhlencatarrhen wurde ich zuerst auf das Vorhandensein der Trommelfellpulsationen ohne Perforation aufmerksam. Am stark gerötheten, serös durchfeuchteten Trommelfelle sah ich unter und hinter dem Hammergriff einen oder mehrere punktförmige Lichtreflexe, welche mit den Pulsbewegungen sich hin und her bewegten, oder während der Diastole schwanden und mit der Systole wieder zum Vorschein kamen. Am perforirten Trommelfelle sieht man entweder einen oder mehrere Lichtreflexe mit pulsirender Bewegung. Die Pulsation ist in der Perforationsöffnung entweder am Lichtreflexe auf einem Luftbläschen, häufig auf einem Eitertopfen sichtbar. Die Pulsation hört manchmal auf, wird aber meist sehr lebhaft, wenn man den Gehörgang durch Berührung reizt, oder den Gehörgang ausspritzt. Zuweilen bemerkt man auf dem am Trommelfelle lagernden Secret zahlreiche, streifige Lichtreflexe, welche bei den Pulsbewegungen sich in verschiedenen Richtungen kreuzen, und bietet der Anblick viel Aehnlichkeit mit der Bewegung einer Flüssigkeit, in welcher zahlreiche Maden sich bewegen. Die Pulsation an perforirten Membranen ensteht durch Ausdehnung der Gefässe der geschwellten und aufgelockerten Schleimhaut der Trommelhöhle und des Trommelfells selbst; indem die anrückende Blutwelle die Gefässe ausdehnt, wird der Raum der Trommelhöhle verengt, das angesammelte Secret und die Luft comprimirt und gegen die Perforationsöffnung hin vorgeschoben.

In einzelnen Fällen sah ich in der Perforationsöffnung bei Schlingbewegungen, ohne Verschluss der Nasenöffnungen, einen auf dem Secrete entworfenen Lichtreflex in merklichem Grade sich hin und her bewegen; da ich mich in

den Fällen überzeugte, dass hiebei keine Luft in die Trommelhöhle von der Tuba aus eintreten konnte, so musste ich annehmen, dass das in der Trommelhöhle und in der *Tuba Eustachii* angesammelte Secret durch die Locomotion der Ohrtrompete in Bewegung gesetzt wurde.

Hiermit schliessen wir unsere Betrachtungen über die bei Krankheiten des Gehörorgans vorkommenden Veränderungen am Trommelfelle. Wenn wir die Wichtigkeit ihrer Erkenntniss für die Diagnostik der Gehörkrankheiten durch das Geschilderte zur Genüge dargethan zu haben glauben, so müssen wir noch in einer andern Richtung die Bedeutung der Inspection des Trommelfells, in gerichts- und militärärztlicher Hinsicht besonders hervorheben. Wie oft werden nicht militärpflichtige Individuen unter dem Verdachte Schwerhörigkeit zu simuliren, vom Assentplatze für längere Zeit auf die Beobachtungszimmer geschickt, während die nachherige Untersuchung deutlich wahrnehmbare Veränderungen: Oeffnungen, Einziehungen oder Verkalkungen am Trommelfelle nachweist. Noch wichtiger ist die Constatirung nachweisbarer Veränderungen am Trommelfelle in der Gerichtspraxis; Verletzungen der Membran durch Schlag auf den Kopf werden im frischen Zustande leicht erkannt werden; wollte der Gerichtsarzt erst auf eine später von einem Fachmanne vorgenommene Untersuchung hin, sein Gutachten abgeben, so würde dasselbe, da die Verletzung mittlerweile vollständig geheilt, aber in Folge tiefer liegender Veränderungen doch ein gewisser Grad von Schwerhörigkeit zurückgeblieben ist, nicht so günstig für den Beschädigten lauten, als wenn die Untersuchung gleich nach der That vorgenommen worden wäre. Noch ein Fall. Ein Schwerhöriger geräth in einen Raufhandel und klagt den Gegner wegen Verletzung des Gehörorgans an; wenn nun der Gerichtsarzt bald nach der That am Trommelfelle eine Kalkeinlagerung oder Einziehung entdeckt, Veränderungen, die nur bei länger dauernden Affectionen vorkommen, so wird dadurch das Gutachten wesentlich

anders ausfallen, als wenn die Untersuchung, um vorerst das Urtheil eines Fachmannes zu vernehmen, auf spätere Zeit verschoben wurde.

Ausser den früher angeführten Werken über Ohrenheilkunde sind noch folgende Aufsätze erwähnenswerth:

Moos. Ueber plötzlich entstandene Taubheit. Wiener med. Wochenschrift 1863.

Lucae. Anatomisch-physiologische Beiträge. Virchow's Archiv. B. XXIX.

Pagenstecher. Deutsche Klinik. 1863. Nr. 41—43.

Voltolini. Virchow's Archiv.

Wir haben Eingangs dieser Schrift bemerkt, dass in einer ansehnlichen Anzahl von Schwerhörigen, am Trommelfelle keine abnormen Veränderungen wahrnehmbar sind; findet man nun gleichzeitig das Lumen der *Tuba Eustachii* frei durchgängig, nach dem Lufteintreiben in die Trommelhöhle keine oder nur eine geringe Hörverbesserung, so ist die Diagnose, ob eine Trommelhöhlen- oder Labyrinthaffection vorliege, schwierig, oft unmöglich. Man hat früher diese Fälle sammt und sonders als nervös Schwerhörige bezeichnet (Kramer), seitdem man jedoch die pathologische Anatomie, wie in den übrigen Zweigen der Medicin, so auch in der Ohrenheilkunde, als den Grundpfeiler alles reellen Wissens, anerkannt und cultivirt hat, ist man zur Ueberzeugung gelangt, dass in einer grossen Anzahl dieser Fälle der Sitz des Grundleidens sich in der Trommelhöhle befinde. Die Sectionen Toynbee's und v. Tröltsch's beweisen dies zur Genüge, und bin ich nach den von mir gemachten Sectionen der Ansicht, dass ganz gewiss in der Trommelhöhle umschriebene Affectionen vorkommen, welche einmal an der oberen Wand zur Verlöthung zwischen Hammer- Ambos und oberen Trommelhöhlenwand, ein anderesmal an der innern Wand zur Verwachsung des Steigbügels mit dem Rande des ovalen Fensters führen, ohne dass das Trommelfell oder die *Tuba Eustachii* irgendwie

in Mitleidenschaft gezogen wurden. Wir müssen es offen eingestehen, hier steht die Diagnostik noch auf schwankendem Boden, und es wird Aufgabe der physiologischen und pathologischen Forschung sein, die Unterschiede der Hörstörungen festzustellen, welche durch Schallfortpflanzungshindernisse in der Trommelhöhle, oder durch primäre Erkrankungen der Endausbreitung des Acuticus im Labyrinthe entstehen.

Wien. Druck von Jacob & Holzhausen
k. k. Universitätsbuchdruckerei.

Taf. I.

1.

2.

3.

4.

5.

6.

7.

8.

9.

10.

11.

12.

Nat. gem. v. Dr. Politzer, chromolith. v. Dr. Heitzmann.

Verlag v. W. Braum

Lith. Anst. v. F. Köke in Wien.

Taf. II.

Taf. II.

1.

2.

3.

4.

5.

6.

7.

8.

9.

10.

11.

12.

Nat. gem. v. D.r Politzer, chromolith. v. D.r Heitzmann.

Verlag v. W. Braumüll

Lith. Anst. v. F. Köke in Wien.

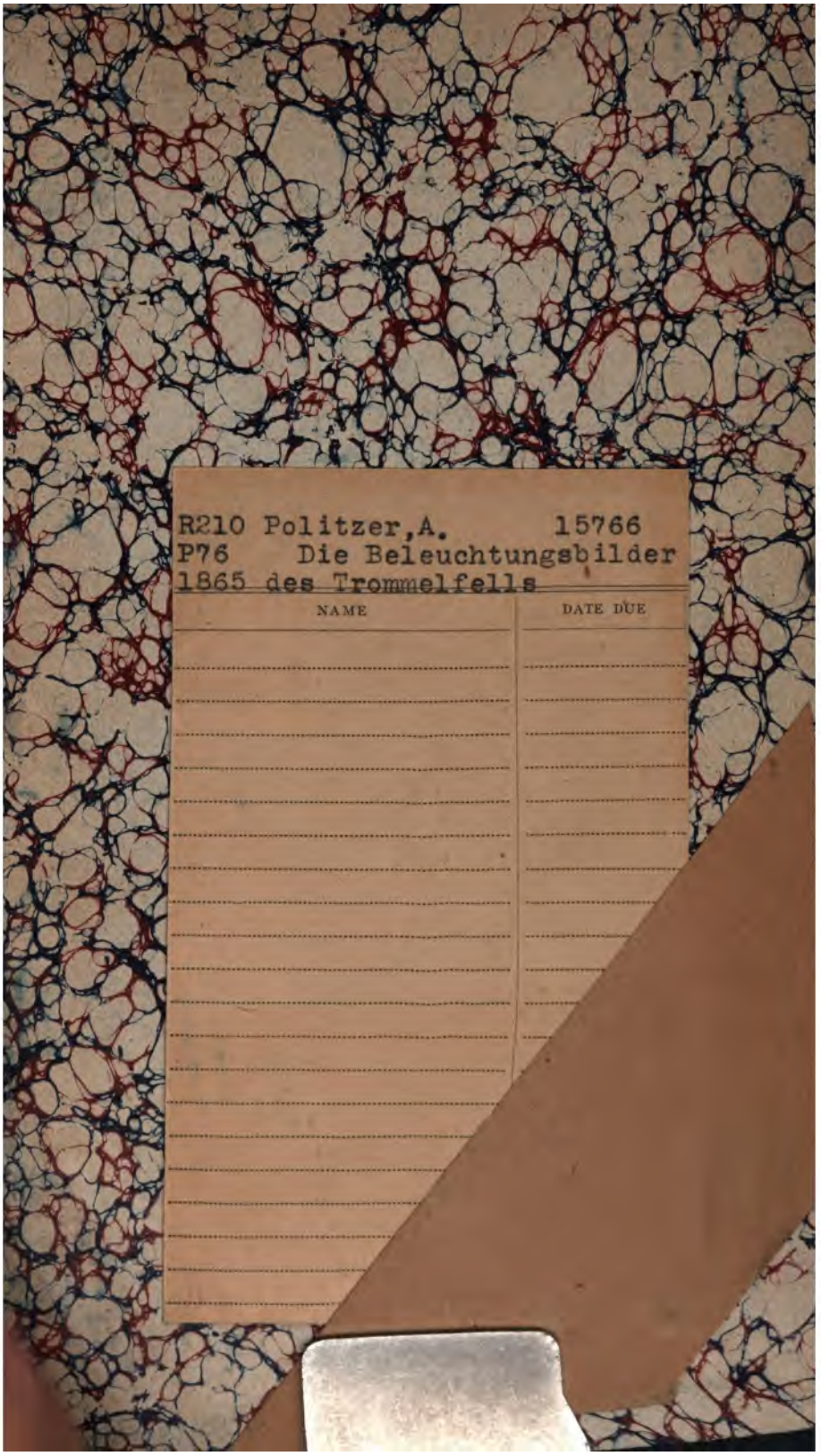
R210 Politzer,A. 15766
P76 Die Beleuchtungsbilder
1865 des Trommelfells
NAME
DATE DUE